



UNIVERSIDADE FEDERAL DO NORTE DO TOCANTINS
CAMPUS UNIVERSITÁRIO DE ARAGUAÍNA
CENTRO DE CIÊNCIAS AGRÁRIAS

LUIS FELIPE DE ARAUJO MACIEL

**RELATÓRIO DE ESTÁGIO CURRICULAR SUPERVISIONADO: Tumor Venéreo
Transmissível Canino: relato de caso**

Araguaína, TO
2023

LUIS FELIPE DE ARAUJO MACIEL

Tumor Venéreo Transmissível Canino: relato de caso

Trabalho de Conclusão de Curso apresentado à UFNT – Universidade Federal do Norte do Tocantins – Campus Universitário de Araguaína, Curso de Medicina Veterinária para a obtenção do título de Médico Veterinário, sob orientação da Prof^ª. Dr^ª. Andressa Francisca Silva Nogueira.

**Araguaína, TO
2023**

Dados Internacionais de Catalogação na Publicação (CIP)
Sistema de Bibliotecas da Universidade Federal do Tocantins

A663r Araujo Maciel, Luis Felipe.
RELATÓRIO DE ESTÁGIO CURRICULAR SUPERVISIONADO:
Tumor Venéreo Transmissível Canino: relato de caso. / Luis Felipe
Araujo Maciel. – Araguaína, TO, 2023.
43 f.

Relatório de Graduação - Universidade Federal do Tocantins –
Câmpus Universitário de Araguaína - Curso de Medicina Veterinária,
2023.

Orientador: Andressa Francisca Silva Nogueira

1. Cão. 2. Diagnóstico. 3. Exames. 4. TVT. I. Título

CDD 636.089

TODOS OS DIREITOS RESERVADOS – A reprodução total ou parcial, de qualquer forma ou por qualquer meio deste documento é autorizado desde que citada a fonte. A violação dos direitos do autor (Lei nº 9.610/98) é crime estabelecido pelo artigo 184 do Código Penal.

Elaborado pelo sistema de geração automática de ficha catalográfica da UFT com os dados fornecidos pelo(a) autor(a).

LUIS FELIPE DE ARAUJO MACIEL

**RELATÓRIO DE ESTÁGIO CURRICULAR SUPERVISIONADO: Tumor Venéreo
Transmissível Canino: relato de caso**

Trabalho de Conclusão de Curso apresentado à UFNT – Universidade Federal do Norte do Tocantins – Campus Universitário de Araguaína, Curso de Medicina Veterinária para a obtenção do título de Médico Veterinário, sob orientação da Prof^a. Dr^a. Andressa Francisca Silva Nogueira.

Aprovado em: 13/12/2023

Banca examinadora:

Dr^a Andressa Francisca Silva Nogueira

Dr^a Laiane Teixeira Souza Moura

Núbia Elisa Montenegro Lima

**ARAGUAÍNA
2023**

Folha de Dedicatória

Gostaria de agradecer primeiramente a Deus, que sempre colocou as pessoas certas no meu caminho. Depois, para a pessoa que mais gostaria de ver seu filho se formando: o meu pai, que faleceu no dia 8 de agosto de 2018; porém, ainda guardo em meu coração a vontade de mostrar a ele o seu sonho se realizando, que é a formatura de seu filho. Um homem que, embora muito doente, nunca deixou ninguém precisando de nada e, muito menos, me deixou desistir dos meus sonhos, sendo o meu principal incentivador a entrar no curso de veterinária.

Queria agradecer também a minha querida mãe, que quando meu pai faleceu, foi o meu maior pilar de todos e continua sendo o motivo de eu nunca desistir de nada. Sempre me educou da melhor maneira, se sacrificando para me fornecer tudo que eu mais preciso. Além também da minha querida namorada Brenda Vitória, que me deu o suporte emocional e mental para superar as adversidades e os medos que tive ao longo da graduação, sempre me incentivando e não me deixando desacreditar do meu sonho.

Agradeço a toda equipe da Clínica Veterinária Universitária pelo apoio, o auxílio, paciência durante a minha formação e todo o tempo em que passei por lá. Tenho certeza que eles me arrancaram boas risadas e ao mesmo tempo me educaram muita coisa que vou levar para a vida, principalmente a Núbia, que me ensinou grande parte do que eu sei em prática em Patologia Clínica, e também a Helena, que além de me dar uma ótima amizade, me lembrou que o mundo não está perdido se eu não obter todo o conhecimento do mundo, já que nas próprias palavras dela: “a vida para sempre é uma escola”.

Agradeço também ao corpo docente da Universidade, como a própria professora Andressa, que sempre se preocupou com o aprendizado dos seus alunos, mesmo quando ela não estivesse presente, que mesmo durante a pandemia fez o seu melhor para nos transmitir todo o conhecimento e não nos deixar prejudicados.

RESUMO

O relatório de estágio supervisionado tem como finalidade esclarecer as atividades realizadas durante todo período, além de adquirir experiência profissional na área de atuação do médico veterinário, podendo ser complementado e/ou comparado com informações encontradas na literatura. O estágio aconteceu no Laboratório de Patologia Clínica Veterinária (LPCV) da Clínica Veterinária Universitária da Universidade Federal do Norte do Tocantins (CVU - UFNT), Araguaína-TO, sob supervisão da médica veterinária Helena Pena Rodrigues Ferreira e orientação da Prof^a. Dr^a. Andressa Francisca Silva Nogueira, no período de 14 de agosto a 25 de outubro de 2023, totalizando 400 horas. No decorrer do período do estágio foram realizados 1005 exames, dentre atendimentos internos e externos, sendo as análises bioquímicas, seguido do hemograma e proteína plasmática total os de maior frequência. Das análises bioquímicas realizadas, a creatinina foi a mais solicitada, seguido da ureia, alanina aminotransferase e fosfatase alcalina. Uma das atividades realizadas incluiu o relato de caso de cão com suspeita de Tumor Venéreo Transmissível, sumarizado neste relatório.

Palavras-chave: Cão, Diagnóstico, Exames, TVT

ABSTRACT

The supervised internship report aims to clarify the activities carried out throughout the period, in addition to acquiring professional experience in the veterinarian's area of activity, and can be complemented and/or compared with information found in the literature. The internship took place at the Veterinary Clinical Pathology Laboratory (LPCV) of the University Veterinary Clinic of the Federal University of Northern Tocantins (CVU - UFNT), Araguaína-TO, under the supervision of veterinarian Helena Pena Rodrigues Ferreira and guidance from Prof^a. Dr. Andressa Francisca Silva Nogueira, from August 14th to October 25th, 2023, totaling 400 hours. During the internship period, 1005 exams were carried out, including internal and external care, with biochemical analyses, followed by blood count and total plasma protein being the most frequent. Of the biochemical analyzes performed, creatinine was the most requested, followed by urea, alanine aminotransferase and alkaline phosphatase. One of the activities carried out included the case report of a dog with suspected Transmissible Venereal Tumor, summarized in this report.

Keywords: Dog, Diagnosis, Exams, TVT

Lista de Figuras

- Figura 1** - Vista panorâmica do Centro de Ciências Agrárias - CCA/UFNT.....12
- Figura 2** - Recepção do Laboratório de Patologia Clínica Veterinária (LPCV) da Clínica Veterinária Universitária (CVU) do Centro de Ciências Agrárias (CCA) da Universidade Federal do Norte do Tocantins – UFNT, Araguaína-TO.13
- Figura 3** - Analisadores bioquímicos semiautomáticos SX-3000 pertencentes ao Laboratório de Patologia Clínica Veterinária (LPCV) da Clínica Veterinária Universitária (CVU) do Centro de Ciências Agrárias (CCA) da Universidade Federal do Norte do Tocantins – UFNT, Araguaína-TO.13
- Figura 4** - Laboratório de Patologia Clínica Veterinária (LPCV) da Clínica Veterinária Universitária (CVU) do Centro de Ciências Agrárias (CCA) da Universidade Federal do Norte do Tocantins – UFNT, Araguaína-TO.14
- Figura 5** - Equipamentos utilizados no Laboratório de Patologia Clínica Veterinária, LPCV-CVU/UFNT, Araguaína-TO.15
- Figura 6** - Genitália masculina de cão com edemaciação e secreção sanguinolenta, atendido na Clínica Veterinária Universitária da Universidade Federal do Norte do Tocantins, Araguaína-TO.28
- Figura 7** - Células do tumor venéreo transmissível em cão, obtidas a partir de técnicas citológicas distintas.....29
- Gráfico 1** - Total de animais atendidos (1.011), de acordo com a espécie, durante o período de 14 de agosto de 2023 a 25 de outubro de 2023, na CVU-UFNT, Araguaína-TO.18
- Gráfico 2** - Total de animais de acordo com o sexo, que foram realizados exames laboratoriais durante o período de 14 de agosto de 2023 a 25 de outubro de 2023, na CVU-UFNT, Araguaína-TO.19

Lista de Tabelas

Tabela 1 - Exames realizados por mês, durante o período de 14 de agosto de 2023 a 25 de outubro de 2023 no Laboratório de Patologia Clínica Veterinária, CVU-UFNT, Araguaína – TO.....16

Tabela 2 - Quantitativo de análises bioquímicas realizadas por mês, durante o período de 14 de agosto de 2023 a 25 de outubro de 2023 no Laboratório de Patologia Clínica Veterinária, CVU - UFNT, Araguaína – TO.....17

Lista de abreviaturas

ALT	Alanina Aminotransferase
AST	Aspartato Aminotransferase
BPM	Batimentos Por Minuto
CAAF	Coleta aspirativa por agulha fina
EDTA	Ácido Etilenodiamino Tetra-acético
FA	Fosfatase Alcalina
LPCV	Laboratório de Patologia Clínica Veterinária
PAF	Punção por Agulha Fina
RPC	Relação Proteína Creatinina Urinária
RPM	Rotações Por Minuto
SRD	Sem Raça Definida
TAD	Teste de aglutinação direta
TPC	Tempo de Preenchimento Capilar
TVT	Tumor Venéreo Transmissível
TVTC	Tumor Venéreo Transmissível Canino
V.O.	Via Oral

Sumário

1. Relatório de estágio curricular	12
1.1 Descrição do local de estágio	12
1.2 descrição das atividades realizadas	15
2. Tumor Venéreo Transmissível	20
2.1 Introdução	20
2.2 Histórico	21
2.3 Epidemiologia	21
2.4 Transmissão	22
2.5 Etiologia	23
2.6 Sinais clínicos	23
2.7 Alterações laboratoriais	24
2.8 Diagnóstico	25
2.9 Tratamento	27
2.10 Prevenção	27
3. Relato de caso	28
4. Discussão	30
5. Conclusão	32
6. Considerações finais	33
Referências	34
Anexos	38

1. Relatório de estágio curricular

1.1 DESCRIÇÃO DO LOCAL DE ESTÁGIO

O Estágio Curricular Supervisionado foi realizado no Laboratório de Patologia Clínica Veterinária (LPCV) da Clínica Veterinária Universitária da Universidade Federal do Norte do Tocantins (CVU - UFNT), localizada no Centro de Ciências Agrárias (CCA) da UFNT, na rodovia BR-153, km 112, Zona rural, em Araguaína - TO (Figura 1).

Figura 1 - Vista panorâmica do Centro de Ciências Agrárias - CCA/UFNT



Fonte: Site Institucional. Disponível em: <https://ww2.uft.edu.br/index.php/es/ultimas-noticias/24399-araguaina-sisu-2019>.

O funcionamento do laboratório ocorre de acordo com o horário de funcionamento da CVU, de segunda à sexta-feira, das 8h00min às 12h00min e das 14h00min às 18h00min.

A entrada do laboratório é destinada à recepção, onde são recebidas as

amostras, conferidas (Anexo I), registradas no sistema e encaminhadas a área de análise e avaliação; na recepção também são confeccionados os laudos (Figura 2).

Figura 2 - Recepção do Laboratório de Patologia Clínica Veterinária (LPCV) da Clínica Veterinária Universitária (CVU) do Centro de Ciências Agrárias (CCA) da Universidade Federal do Norte do Tocantins – UFNT, Araguaína-TO.



Fonte: Arquivo pessoal, 2023

A primeira bancada é destinada às análises bioquímicas, contendo três analisadores bioquímicos semiautomáticos SX-3000 (Figura 3).

Figura 3 - Analisadores bioquímicos semiautomáticos SX-3000 pertencentes ao Laboratório de Patologia Clínica Veterinária (LPCV) da Clínica Veterinária Universitária (CVU) do Centro de Ciências Agrárias (CCA) da Universidade Federal do Norte do Tocantins – UFNT, Araguaína-TO.

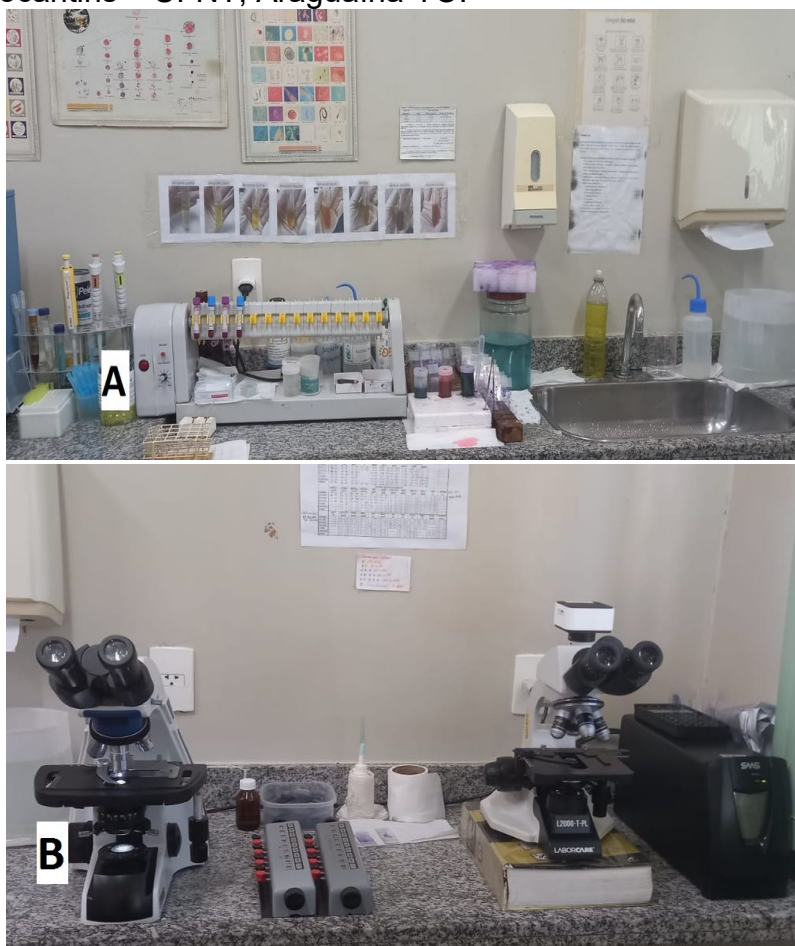

Fonte: Arquivo pessoal, 2023.

A bancada seguinte, parte dela é destinada à preparação de amostras

biológicas, contendo um homogeneizador de amostras biológicas (KACIL modelo HM01), parte é destinada à lavagem das vidrarias e a outra parte é destinada à leitura de lâminas, contendo dois microscópios ópticos (modelo BIOFOCUS) e dois contadores de célula diferencial manual (Figura 4).

Figura 4 - Laboratório de Patologia Clínica Veterinária (LPCV) da Clínica Veterinária Universitária (CVU) do Centro de Ciências Agrárias (CCA) da Universidade Federal do Norte do Tocantins – UFNT, Araguaína-TO.



A: Área de preparação de amostras biológicas e lavagem de vidrarias, com homogeneizador de amostras biológicas KACIL - modelo HM01; **B:** Área de leitura de lâminas com microscópios ópticos modelo BIOFOCUS e contadores de célula diferencial manual. Fonte: arquivo pessoal, 2023.

Ainda no LPCV há um agitador de tubos Vortex, uma centrífuga de micro-hematócrito modelo SPIN 1000-MICROSPIN, uma centrífuga de tubos Baby I Modelo 206-BL®, um banho-maria modelo DE LEO, um refratômetro manual (Figura 5) e uma geladeira.

Figura 5 - Equipamentos utilizados no Laboratório de Patologia Clínica Veterinária, LPCV-CVU/UFNT, Araguaína-TO.



A: Agitador vortex basic (KASVI modelo K45-2810); **B:** Centrífuga de microhematócrito (modelo SPIN 1000-MICROSPIN); **C:** Refratômetro manual; **D:** Banho-maria (modelo DE LEO); **E:** Centrífuga de tubos (Baby I Modelo 206-BL).
Fonte: Lima, 2023.

Durante a rotina laboratorial quatro médicas veterinárias são responsáveis pelos exames, sendo duas aprimorandas em Patologia Clínica, uma no primeiro ano e uma no segundo ano, uma técnica em laboratório e a docente, esta última responsável pelo setor.

São recebidas para análise amostras da rotina interna de atendimento da CVU, aulas práticas, amostras externas à universidade e amostras de projetos de pesquisa e extensão.

Os exames ofertados pelo LPCV são: hemograma, análises bioquímicas, urinálise, citologias, coproparasitológicos, análise de fluidos, testes de compatibilidade, pesquisa de hemoparasitos, fungos e ácaros.

1.2 Descrição das atividades realizadas

As atividades foram realizadas no período entre o dia 14 de agosto de 2023 e o dia 25 de outubro de 2023, das 08h00min às 18h00min, com intervalo de 2 (duas) horas de almoço.

O estagiário pôde atuar em diversas atividades realizadas no laboratório, que consistem em receber e avaliar a qualidade das amostras, registro, preparação, análise, emissão e envio de laudos, interpretação de exames, discussão de casos, organização do ambiente de trabalho e apoio em projetos de pesquisa e extensão. Quando solicitado, o estagiário também pôde participar e auxiliar na coleta de amostras.

No decorrer do período do estágio foram realizados 1.005 exames, dentre atendimentos internos e externos. Os dados foram contabilizados considerando todos os exames realizados de cada atendimento. Abaixo segue o quantitativo de exames realizados por mês no Laboratório de Patologia Clínica Veterinária da CVU da UFNT (Tabela 1).

Tabela 1 - Exames realizados por mês, durante o período de 14 de agosto de 2023 a 25 de outubro de 2023. Laboratório de Patologia Clínica Veterinária, CVU-UFNT, Araguaína – TO.

Exames	Meses				%
	Agosto	Setembro	Outubro	Total	
Análise bioquímica	59	106	195	360	35,80%
Hemograma	49	81	74	205	20,30%
Proteína Plasmática Total	49	81	74	205	20,30%
Pesquisa de hemoparasitos	51	57	57	165	16,41%
Pesquisa de <i>Leishmania</i> spp.	12	7	2	21	2,08%
Urinálise	3	2	7	12	1,19%
Citologia	3	4	4	11	1,09%
Coproparasitológico	2	5	3	10	0,99%
Pesquisa de ácaros, fungos e bactérias	4	2	3	9	0,89%
Análise de efusões	2	2	0	4	0,39%

Relação Proteína Creatinina Urinária	0	2	2	4	0,39%
Dosagem de fibrinogênio	1	0	0	1	0,09%

Fonte: Laboratório de Patologia Clínica Veterinária da CVU-UFNT.

Os exames mais realizados nesse período foram as análises bioquímicas, que representaram 35,8%, seguido do hemograma e proteína plasmática total que, juntos, representaram 40,6% (Tabela 1).

Das análises bioquímicas realizadas, a creatinina foi a mais solicitada, representando 30,02%, seguido da ureia com 22,66%, alanina aminotransferase (ALT), com 17,84%, e fosfatase alcalina (FA) com 15,58% (Tabela 2).

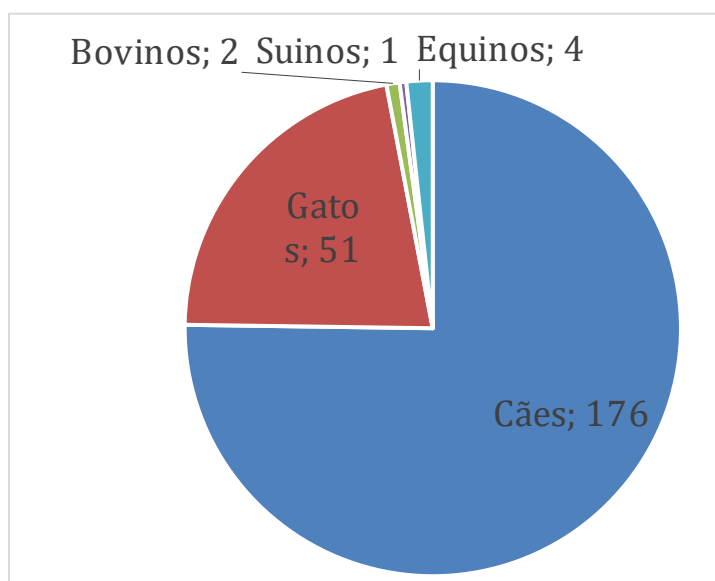
Tabela 2 - Quantitativo de análises bioquímicas realizadas por mês, durante o período de 14 de agosto de 2023 a 25 de outubro de 2023. Laboratório de Patologia Clínica Veterinária, CVU-UFNT, Araguaína – TO.

Análises Bioquímicas	Meses				%
	Agosto	Setembro	Outubro	Total	
Creatinina	28	33	45	106	30,02%
Ureia	24	21	35	80	22,66%
Alanina aminotransferase	1	19	43	63	17,84%
Fosfatase alcalina	1	16	38	55	15,58%
Albumina	4	7	8	19	5,38%
Gama glutamil transferase	0	3	8	11	3,12%
Proteínas totais	2	4	3	9	2,54%
Aspartato aminotransferase	0	1	3	4	1,14%
Relação proteína creatinina urinária	0	2	2	4	1,14%
Creatina quinase	0	1	1	2	0,56%
Total	65	107	186	358	100,00%

Fonte: Laboratório de Patologia Clínica Veterinária da CVU-UFNT.

Durante o período de estágio, na Clínica Veterinária Universitária (CVU), foram atendidos um total de 234 animais de diferentes espécies: caninos, felinos, bovinos, equinos e suínos, que solicitaram exames no Laboratório de Patologia Clínica Veterinária (LPCV). O Gráfico 1 refere-se ao total de animais atendidos de acordo com a espécie. O resultado é o somatório de novos atendimentos e retornos em que foram realizados novos exames.

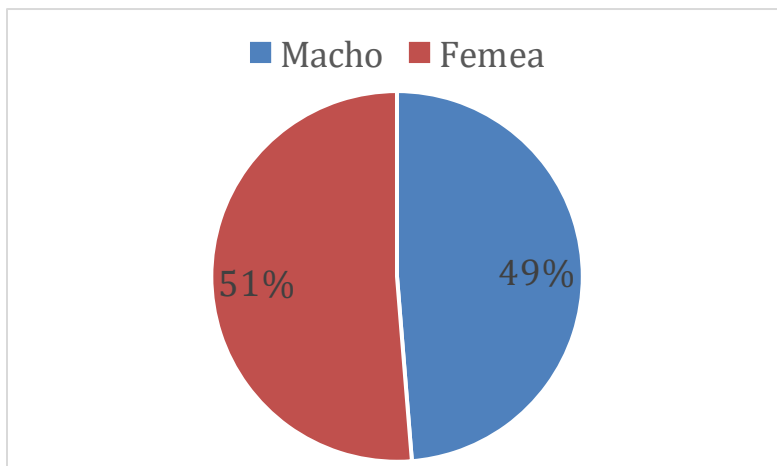
Gráfico 1 - Total de animais atendidos, de acordo com a espécie, durante o período de 14 de agosto de 2023 a 25 de outubro de 2023, na CVU-UFNT, Araguaína-TO.



Fonte: Laboratório de Patologia Clínica Veterinária da CVU-UFNT.

No total de 234 animais que foram solicitados exames durante o período de estágio, houve a predominância de animais fêmeas em comparação aos machos, totalizando 120 fêmeas e 114 machos. O Gráfico 2 apresenta o total de animais atendidos de acordo com o sexo.

Gráfico 2 – Percentual de animais (1.011) de acordo com o sexo, que foram realizados exames laboratoriais durante o período de 14 de agosto de 2023 a 25 de outubro de 2023, na CVU-UFNT, Araguaína-TO.



Fonte: Laboratório de Patologia Clínica Veterinária da CVU-UFNT.

Durante o período de estágio, foi atendido na Clínica Veterinária Universitária da Universidade Federal do Norte do Tocantins (CVU – UFNT), um cão com suspeita clínica de Tumor Venéreo Transmissível, que foi escolhido para ser relatado no presente trabalho.

2. Tumor Venéreo Transmissível – Revisão bibliográfica.

2.1 Introdução

As neoplasias são uma das principais causas que motivam os tutores a buscarem atendimento veterinário para seus cães e alguns possuem formas e apresentações bem definidas, como é o caso do Tumor Venéreo Transmissível (TVT). Porém, manifestações distintas desta doença têm sido diagnosticadas, o que requer atenção dobrada do profissional responsável para o correto diagnóstico.

Alguns países desenvolvidos como Canadá, Reino Unido, vários países europeus e a Nova Zelândia já erradicaram a enfermidade por causa das políticas legislativas que coíbe maus-tratos, abandono e o livre acesso à rua, além de investimentos em vigilância veterinária. Contudo, por ter uma ocorrência maior em regiões tropicais, a enfermidade é considerada endêmica no Brasil e em vários países na América Latina (ANDRIÃO, 2009; SANTOS et al., 2011; LINS, 2023).

A doença recebeu popularidade por volta do ano 1905, por meio do relato de Sticker, que evidenciou a capacidade contagiosa do TVT e por esse motivo, por muito tempo, a doença ficou conhecida como tumor de Sticker (LOMBARD; CABANIE, 1968).

O Tumor Venéreo Transmissível acomete mais comumente a genitália externa, podendo ocorrer também em regiões extragenitais, sem predileção por sexo e ocorre, geralmente, em animais de livre circulação (SOUZA, ROSA, 2016).

A transmissão ocorre pelo mecanismo de transplantação de células tumorais, por via venérea, lambeduras e ou mordeduras, especialmente se existem abrasões ou perda de integridade da superfície (VALENÇOLA et al., 2015). A genitália é o local mais frequentemente acometido, todavia, a neoplasia pode invadir outros tecidos, tanto por metástase quanto por transplantação (FILGUEIRA et al., 2013; ROMERO et al., 2014).

O diagnóstico pode ser feito por meio da interpretação do exame citológico, que pode ser realizada coleta por meio de métodos como a coleta aspirativa por agulha fina (CAAF), imprint da lesão ou até mesmo pela técnica de escarificação, sendo estes, considerados métodos de eleição para suspeitas de TVT por serem minimamente invasivos, de baixo custo, rápidos e indolores (SILVA et al., 2020).

O TVT pode ser classificado em linfocitoide, plásmocitoide ou misto, de acordo com a morfologia celular com maior predominância (TINUCCI-COSTA; CASTRO, 2016).

O tratamento para a doença possui vários protocolos que atualmente são aceitos, sendo que uma variedade de agentes quimioterápicos antineoplásicos isolados ou em combinação com outras drogas podem ser empregadas, como a ciclofosfamida, vimblastina, metotrexato e prednisolona, embora nenhuma tenha demonstrado superioridade sobre a quimioterapia intravenosa utilizando o sulfato de vincristina como agente único (LORIMIER e FAN, 2007; DEN OTTER et al. 2015).

2.2 Histórico

O tumor venéreo transmissível (TVT), também conhecido como tumor de *Sticker*, condiloma canino, granuloma venéreo e linfossarcoma venéreo é uma neoplasia classificada na categoria de células redondas que acomete com maior prevalência cães jovens entre dois e cinco anos de idade (DALECK; DE NARDI, 2016). Essa neoplasia não apresenta predileção por uma raça em específico, no entanto, os diagnósticos tendem a ser mais frequentes em caninos de populações de livre circulação (AKKOC et al., 2017; TINUCCI-COSTA; CASTRO, 2016).

2.3 Epidemiologia

O TVT canino possui distribuição mundial e a prevalência é maior em regiões de clima temperado e áreas enzoóticas, que incluem o sul dos Estados Unidos, América Central e América do Sul, parte da África, no Extremo Oriente, Oriente Médio e sudeste da Europa (STRAKOVA e MURCHINSON, 2014).

Por ter uma ocorrência maior em regiões tropicais, a enfermidade é considerada endêmica no Brasil e em vários países na América Latina e é conhecida como uma das principais neoplasias que acomete os cães, compreendendo cerca de 20% das neoplasias que afetam esses animais no Brasil, com a segunda maior incidência entre os tumores, menor apenas que o carcinoma mamário (ANDRIÃO, 2009; SANTOS et al., 2011; LINS, 2023). Como os cães errantes são os maiores problemas do TVT, nos países mediterrâneos a neoplasia é a mais frequente, pois há maior concentração de animais de vida livre (CATONE et al., 2003).

Entre as raças mais afetadas estão o Rotweiller, Labrador, Alasca Malamute, Pastor Alemão, Boxer, Doberman, Akita, Cocker Spaniel, Samoieda, Siberian

Husky, Dálmata (FERREIRA et al., 2010). Fazem parte também do grupo de risco os cães que habitam áreas com alta população de animais da mesma espécie e com alta incidência de animais abandonados, que predominam neste caso, os cães sem raça definida (SRD), segundo Ferreira et al (2010).

2.4 Transmissão

O TVT é tipicamente transmitido durante o ato do coito. Também é possível ocorrer a transmissão por meio de um comportamento social normal dos cães quando lambem, cheiram, arranham ou mordem a própria genitália, nesse caso acarretando uma autoimplantação, ou se lambem a genitália de um outro cão afetado, denominado heteroimplantação (TOLEDO et al., 2018).

Essa neoplasia geralmente afeta os órgãos genitais externos de ambos os sexos, devido a transmissão ocorrer comumente durante o ato de acasalamento. Isso pode ser justificado devido ao implante ou transplante celular que ocorre quando as células tumorais intactas do hospedeiro perdem a expressão de moléculas do complexo de histocompatibilidade (MHC) do tipo I e II permitindo a transposição dessas células para um animal saudável por contato direto com pele e/ou mucosa lesionada (SREEKUMAR et al., 2015).

Nesse sentido é importante ressaltar que uma barreira epitelial intacta permite proteção naqueles cães que entrem em contato com essas células neoplásicas de maneira que a transmissão natural do tumor não ocorra. Devido a isso, a transmissão de células tumorais durante o coito é de comum ocorrência entre os animais pois há contínuo atrito entre mucosas (SILVA et al., 2020).

Outra questão consistente é que o número de células tumorais submetidas ao implante também pode ser importante, pois foi demonstrado que apenas 13% dessas células transplantadas conseguem sobreviver e causar a infecção no hospedeiro (SILVA et al., 2020).

2.5 Etiologia

A etiologia viral do TVT durante muito tempo foi suspeita e alguns autores descreveram partículas virais do tipo C em amostras de TVT, enquanto outros pesquisadores alegaram uma possível transmissão em extratos livres de células; no entanto, tais achados não foram confirmados pela microscopia eletrônica (MURCHINSON et al., 2014).

Uma equipe de pesquisadores se propôs a estudar o possível animal que deu origem ao TVT por meio de sequenciamento genético e a conclusão foi de que a doença possa ter surgido pela primeira vez dentro de uma população geneticamente isolada de primeiros cães, há 11.000 anos atrás, cuja diversidade genética limitada facilitou a fuga do câncer do sistema imunológico de seus hospedeiros (MURCHINSON et al., 2014).

O tumor venéreo transmissível é a linhagem de células somáticas mais antiga conhecida (MURCHINSON et al., 2014). Nas células do TVT observa-se mutação cromossômica, ou seja, enquanto as células normais de cães contêm 78 cromossomas, as células de TVTC têm de 57 a 59 cromossomas (LORIMIER e FAN, 2007; DEN OTTER et al., 2015).

2.6 Sinais clínicos

O TVT se apresenta macroscopicamente com morfologia vegetativa, altamente vascularizado, muitas vezes ulcerado, consistência friável e de forma polipoide a papilar, as quais podem ser pedunculares, único ou multilobares, de aspecto semelhante a couve-flor e hemorrágico (SANTOS et al., 2011). As alterações citadas anteriormente, juntamente com o histórico do animal descrito no momento da consulta, são sugestivas da doença, devendo-se realizar a diferenciação de outras neoplasias como mastocitoma, histiocitoma, linfoma e lesões granulomatosas não neoplásicas (FONSECA et al., 2017).

Os sinais clínicos podem variar dependendo da localização. Na vulva, os pacientes apresentam aumento de volume, odor fétido e secreção serossanguinolenta. Em machos, quando localizado em pênis ou prepúcio, podem ser observados aumento de volume, dificuldade de expor o pênis, descarga prepucial serossanguinolenta, odor forte, fimose ou parafimose, hematúria e disúria. Em cavidade nasal pode ocorrer aumento de volume, desconforto respiratório,

epistaxe, secreção purulenta ou serossanguinolenta. Na cavidade oral é mais comum a ocorrência de ulceração, dificuldade de mastigação e fístula oronasal. Em pele, as lesões se apresentam como formações nodulares, algumas vezes localizadas ou disseminadas, podendo apresentar ulceração ou não (SILVA et al., 2022).

No início, os tumores genitais aparecem como pequenas pápulas hiperêmicas, mas com o tempo evoluem para se tornarem massas nodulares, papilares multilobuladas, friáveis, com proliferações tipo couve-flor ou pedunculadas que podem medir até 15 cm de diâmetro. A ulceração da superfície do tumor com inflamação secundária é comum. Os tumores venéreos transmissíveis também sangram com facilidade e, muitas vezes, apresentam secreção serossanguinolenta fétida, especialmente se forem infectados secundariamente. A secreção sanguinolenta pode ser confundida com sinais de estro ou cistite em fêmeas ou prostatite em cães machos (SILVA et al., 2022).

2.7 Alterações laboratoriais

Apesar do diagnóstico de TVT ser realizado por exame citológico ou histopatológico, os exames laboratoriais são de grande importância para avaliar o estado geral do paciente, o prognóstico e decidir a conduta terapêutica. Apesar da elevada frequência são escassos os estudos relacionados aos achados laboratoriais em caninos com TVT (APTEKMANN et al., 2005).

Santos et al. (2020) realizou um estudo retrospectivo sobre as principais alterações laboratoriais em 74 cães diagnosticados com TVT, na qual o principal achado hematológico foi a anemia (57%). A elevada incidência de anemia detectada nos cães portadores de TVT pode ser atribuída à contínua secreção serossanguinolenta, característica comum das neoplasmas dessa natureza, sendo estes altamente irrigados, friáveis e ulcerados (APTEKMANN et al., 2005). A anemia arregenerativa em pacientes com neoplasias está associada a diversos fatores, como mudanças na homeostase do ferro, proliferação anormal das células progenitoras eritroides e diminuição do tempo de vida dos eritrócitos (THRALL et al., 2015). Concordando com Ferreira et al. (2017), que descreveu a anemia tendo uma ocorrência comum em animais positivos para o TVT.

Ainda no estudo realizado por Santos et al (2020), a trombocitopenia foi observada em 45% dos pacientes, evidenciando a sua ocorrência em animais diagnosticados com TVT, porém, assim como a anemia, não é patognômico da doença. Sua ocorrência deve-se à contínua perda de líquido serossanguinolento através do tumor ou mesmo por mecanismos relacionados ao consumo ou sequestro de plaquetas, muitas vezes encontrado em portadores de neoplasias (SIMERMANN et al. 2009).

O processo inflamatório causado pelo tumor pode explicar também um possível aumento de proteínas inflamatórias de fase aguda positiva e a diminuição dos níveis de albumina, uma proteína de fase aguda negativa, causando uma hiperproteinemia e uma hipoalbuminemia (STOCKHAM e SCOTT, 2008; THRALL et al., 2015). A hiperproteinemia também pode ocorrer devido à gamopatia, alteração que pode estar presente em portadores de tumores (APTEKMANN et al., 2005).

2.8 Diagnóstico

Para o diagnóstico microscópico utiliza-se o exame citopatológico, visto que esse exame é simples, rápido, de baixo custo e minimamente invasivo; além dessa técnica produzir menos distorções nas morfologias celulares quando comparada à uma biópsia, por exemplo (AMARAL et al., 2007).

As técnicas utilizadas para a citopatologia podem ser por punção aspirativa por agulha fina impressão de massa em lâmina e esfoliação, (COSTA; CASTRO, 2016).

Na colheita de material por punção aspirativa, utiliza-se agulhas de calibre 24 G ou 26G (para lesões com até 1 cm de diâmetro) ou agulhas 22 G (para lesões maiores), seringa descartável de 10 mL e citoaspirador de Valeri. Em animais com massas internas, predominantemente intra-abdominais, realiza-se o procedimento guiado por ultrassom e com agulhas longas o suficiente para alcançar o tumor. Com a agulha acoplada à seringa, realiza-se pressão negativa e, sem retirar a agulha de dentro da massa, reposiciona-se o conjunto com movimentos de vaivém, descrevendo um leque e amostrando uma área significativa do tumor. Depois a agulha é desconectada da seringa, a qual é preenchida com ar e reconectada à

agulha. O conteúdo da agulha é empurrado com o ar da seringa para três lâminas histológicas com extremidade fosca e, com o auxílio de uma lâmina extensora, distendido por meio de compressão suave. Este método de coleta é escolhido normalmente para lesões nodulares; ulceradas; cruenta (capilaridade); infeccionada/exsudativa. (AMARAL et al., 2014).

O método de "imprint" também conhecido como impressões teciduais é o procedimento em que se coloca a área lesionada do tecido em contato com a superfície de uma lâmina de vidro lisa, de forma semelhante ao procedimento para se obter impressão digital. As células superficiais da lesão passam para a superfície da lâmina de vidro e podem ser observadas ao microscópio. Esse procedimento é também denominado citologia de decalque. A técnica do imprint deve ser escolhida preferencialmente nas lesões em mucosa pouco necrótica, não ulcerada ou com suspeita de neoplasma altamente esfoliativo, como exemplo, tumor venéreo transmissível (GUIMARÃES et al., 2010).

O método de escarificação é aquele na qual há a raspagem do tecido com a ponta da lâmina de vidro, bisturi, *swab* ou escova com posterior deposição do material na lâmina, sendo recomendada para lesões planas e secas (GUIMARÃES et al., 2010).

E, a partir do diagnóstico, pode-se adotar uma conduta terapêutica adequada.

Na citopatologia é possível observar que as células do TVT possuem núcleo de ovalado a arredondado, centralizado, com cromatina fina e nucléolo grande. O citoplasma com vacúolos e as células não apresentam anisocariose, anisocitose, hiperchromasia ou macrocariose nuclear (BIRHAN; CHANIE, 2015). No exame histopatológico é encontrado tecido necrótico com núcleo picnótico, cariorrexia e cariólise; células arredondadas infiltrativas, com destruição de tecidos. Pode-se encontrar, também, um processo de neovascularização com crescimento difuso infiltrante (SANTOS; SHIMIZU, 2004).

As células possuem aproximadamente 14 a 30 μ de diâmetro, com citoplasma bem delimitado (AMARAL et al., 2007).

O TVT pode ser classificado em linfocitoide, plásmocitoide ou misto, de acordo com a morfologia celular com maior predominância. No padrão de apresentação linfocitoide, como o nome sugere, assemelha-se a linfócitos, com a maior parte das células tumorais apresentando morfologia arredondada, citoplasma

escasso, núcleo central e arredondado; enquanto no padrão plasmocitoide apresenta-se com morfologia ovoide com citoplasma abundante e núcleo excêntrico; e por último, no padrão misto ou também denominado de padrão linfoplasmocitoide encontram-se os dois tipos celulares citados (TINUCCI-COSTA; CASTRO, 2016).

2.9 Tratamento

O tratamento para a doença possui vários protocolos que atualmente são aceitos, sendo um dos mais eficazes a utilização do quimioterápico sulfato de vincristina (SILVA et al., 2021).

Esse quimioterápico é um método amplamente utilizado, pois quando administrado por via intravenosa, uma vez por semana e por mais duas vezes após o desaparecimento do tumor, tem baixo potencial de toxicidade e custo relativamente baixo, com ocorrência de remissão completa do tumor em mais de 90% dos cães tratados (JANK et al., 2020). Os efeitos colaterais mais comuns com vincristina são distúrbios gastrintestinais e mielossupressão, evidente por leucopenia (MARTINS et al., 2005). Em casos de resistência ao sulfato de vincristina pode-se associar o quimioterápico doxorrubicina na dose de 30 mg/m², IV, uma vez por semana durante 4-8 semanas (ANDRADE et al., 2008).

A intervenção cirúrgica para a retirada de tumor venéreo transmissível é uma técnica utilizada desde o século passado (BOSCOS; VERVERIDIS, 2018). Entretanto, essa não é a terapia mais indicada devido sua localização típica em genitália geralmente envolvendo estruturas importantes, dificultando utilização de boa margem cirúrgica e favorecendo recorrência do tumor, além dos riscos da invasão causada pela cirurgia (SILVA et al., 2007).

2.10 Prevenção

O TVT é uma neoplasia altamente contagiosa de células redondas de origem incerta, na genitália externa de cães fêmeas e machos, transmitido durante o coito, na maioria dos casos, e são considerados como grupos de risco populações de cães jovens, sexualmente ativos, não domiciliados, que habitam regiões com alta

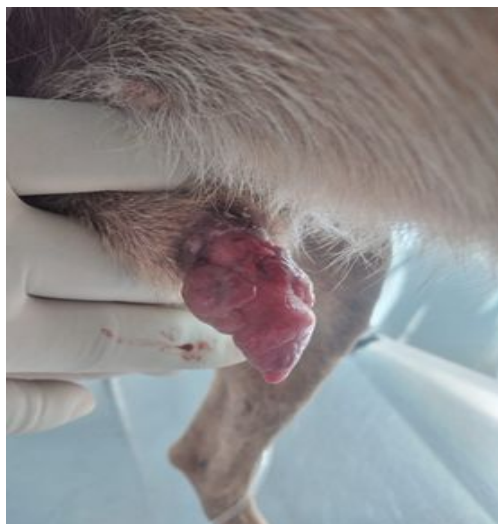densidade de cães, sem predisposição por raça ou sexo, portanto, uma das formas de prevenção mais aceitas entre os veterinários é a esterilização cirúrgica (CARVALHO et al., 2021).

São inúmeros os benefícios da esterilização cirúrgica de fêmeas e machos da espécie canina, sendo eles, controle populacional com o combate de cães errantes, controle de doenças de contato e sexualmente transmissíveis e as zoonoses (HOWE et al., 2006). Além de benefícios para o próprio animal, a esterilização traz benefícios para a sociedade como um todo, pois com a esterilização cirúrgica as chances de adoção aumentam em relação aos animais inteiros, trazendo grande impacto no controle populacional, controle comportamental associados aos hormônios gonadais, diminuição de fuga, agressividade e diminuição nas taxas de abandono, além da diminuição da demarcação territorial (CARVALHO et al., 2021).

3. Relato de caso

No dia 19 de setembro de 2023 foi atendido na Clínica Veterinária Universitária da Universidade Federal do Norte do Tocantins (CVU –UFNT), em Araguaína –TO, um cão, SRD, macho, 7 anos, 17.150 kg, não castrado e não vermifugado, com queixa de aumento de volume no pênis e presença de secreção sanguinolenta. Animal reside em ambiente rural, chácara, e, segundo o tutor, o mesmo teve acesso à rua, indicando que ele possa ter tido relações sexuais com animal errante (Figura 6).

Figura 6 - Genitália masculina de cão com edemaciação e secreção sanguinolenta, atendido na Clínica Veterinária Universitária da Universidade Federal do Norte do Tocantins, Araguaína-TO. Fotografia registrada após a primeira sessão de quimioterapia.



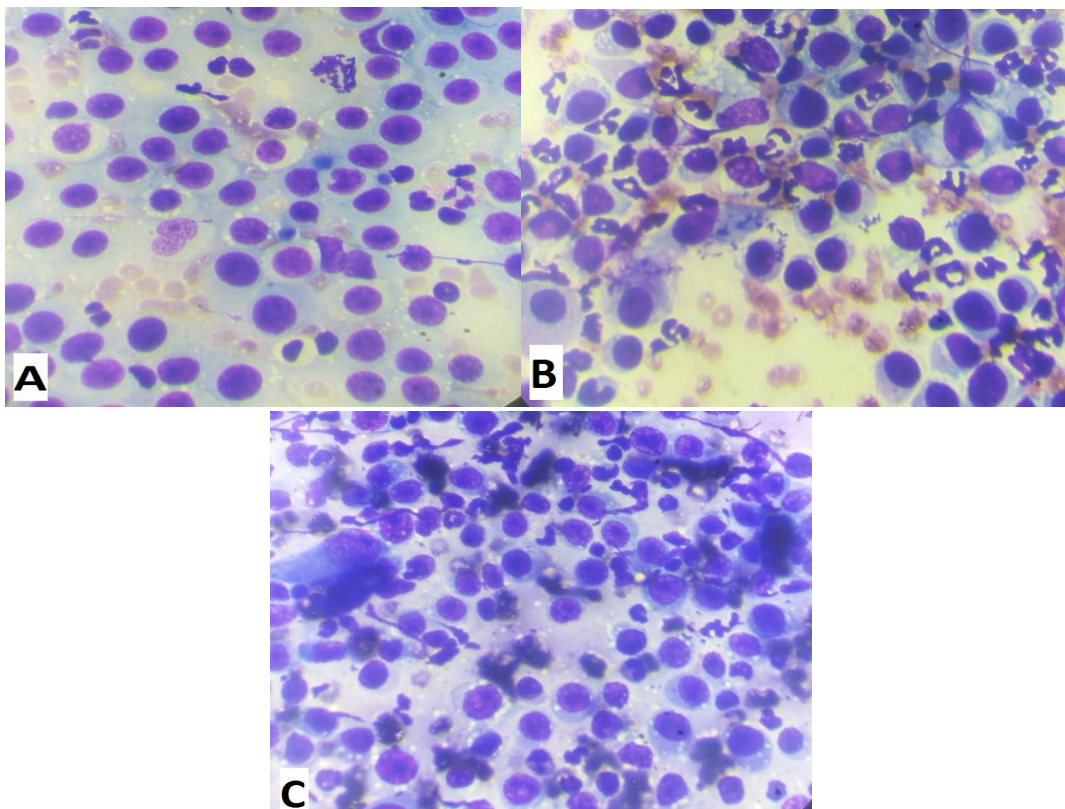
Fonte: Arquivo pessoal, 2023.

Ao exame físico foi visualizado que o animal encontrava-se em estado de alerta, alimentava-se normalmente com ração, urinava e defecava normalmente. Frequência cardíaca de 138 BPM, frequência respiratória de 48 RPM, pulso forte, 38,5° C de temperatura, hidratado, 1 segundo de TPC, mucosas normocoradas, com aumento de linfonodos regionais à lesão e sem alterações na ausculta cardiopulmonar. O animal apresentava dor à palpação e com órgão genital bastante edemaciado.

No decorrer da consulta, devido à suspeita de TVT, optou-se por realizar o exame citopatológico da lesão no pênis, por meio de diferentes métodos de coleta: punção por agulha fina, escarificação e imprint da lesão (Figura 7), hemograma e pesquisa de hemoparasitos.

As preparações citológicas foram secas ao ar e submetidas à coloração de Romanowsky (panótico) para posterior avaliação em microscopia óptica.

Figura 7 - Células do tumor venéreo transmissível do animal atendido na Clínica Veterinária Universitária da Universidade Federal do Norte do Tocantins, Araguaína-TO, obtidas a partir de técnicas citológicas distintas.



A: Técnica de Punção Aspirativa por Agulha Fina; **B:** Técnica de Imprint.; **C:** Técnica de Escarificação. Aumento de 1.000x.

Fonte: Arquivo pessoal, 2023.

A pesquisa de hemoparasitos foi negativa para a amostra.

No exame citológico o laudo foi de sugestivo para Tumor Venéreo Transmissível, já que o material apresentava grande quantidade de células redondas, individualizadas, núcleo redondo e excêntrico, apresentando múltiplas vacuolizações citoplasmáticas, bem definidas, além de muito conteúdo inflamatório.

O hemograma realizado na primeira consulta revelou hemácias normocíticas hipocrômicas, eosinofilia, presença de neutrófilos tóxicos com basofilia e vacuolização citoplasmática, e plaquetas ativadas (Anexo II).

Optou-se por iniciar o tratamento com sulfato de vincristina 0,025 mg/kg, juntamente com 6 mL de Transamim, este último com aplicação única, semanalmente, em 5 sessões.

Na segunda semana, dia 25/09/2023, foi realizado novamente hemograma para acompanhamento, apresentando ainda hemácias normocíticas hipocrômicas, porém, com leucograma sem alteração (Anexo III). Então foi realizada a quimioterapia.

O animal continuou o tratamento quimioterápico pelas três semanas seguintes, sempre realizando o hemograma antes da aplicação da medicação. Em todos os exames não houve presença de anemia (Anexos IV, V e VI).

No dia 16 de outubro de 2023, na quinta semana de acompanhamento e tratamento quimioterápico, além do hemograma foi solicitado também novo exame citológico, no qual observou-se conteúdo inflamatório séptico, com bactérias do tipo bastão, algumas hemácias, células epiteliais descamativas, células intermediárias grandes e células epiteliais com núcleo picnótico. Por esse motivo foi receitado amoxicilina com clavulanato, dose 15 mg/kg, V.O., 2 vezes ao dia, durante 10 dias.

O paciente recebeu alta após a quinta semana de acompanhamento.

4. Discussão

O animal apresentava sinais clínicos característicos da doença, visto que, o TVT frequentemente se apresenta como pequenas áreas elevadas, com aparência de couve-flor ou nodular, com aspecto de massa ulcerada cor de carne, friável, odor intenso, com existência de secreção serossanguinolenta e dor à palpação. (CAMOLESE et al, 2016). O aumento de linfonodos regionais à lesão, se deve ao fato que o TVT pode também ser encontrado em linfonodos, baço, mucosa oral, região orbital, hipófise, peritônio, cornos uterinos, cavidade nasal, fígado, pulmão e cérebro (FAM et al, 2012), estas regiões são as extragenitais, porém o TVT é mais comum no aparelho genital externo (FOSTER et al, 2013).

No relato apresentado, em todos os métodos de coleta da amostra da massa obteve-se material de qualidade; entretanto, é importante salientar que a punção aspirativa por agulha fina foi o método que houve menor quantidade de material degenerado que poderia atrapalhar a avaliação, corroborando Amaral et al (2014) quando afirma que esse método de coleta é escolhido normalmente para lesões nodulares.

De acordo com Santos et al (2020), a anemia é a principal alteração encontrada em cães com TVT. O paciente do trabalho em questão não apresentou anemia, porém, suas hemácias encontravam-se normocíticas e hipocrômicas.

A hipocromia presente no caso apresentado pode acontecer pela presença de células imaturas na corrente sanguínea, devido a uma concentração de

hemoglobina insuficiente, porém, sem alterar o VCM, corroborando com o trabalho realizado por Santos et al (2020), em que cães com TVT apresentavam hemácias normocíticas hipocrômicas. Outra justificativa para a hipocromia presente no hemograma, é pela consequência da resposta inflamatória, causada pelo TVT, que cursa com aumento de citocinas que induzem a produção de hepcidina, que por sua vez, aumenta a degradação da ferroportina. Deste modo, há redução da absorção de ferro e redução da liberação do ferro dos macrófagos. Conseqüentemente, o ferro não transita pela circulação, diminuindo a sua disponibilidade para os eritroblastos sintetizarem hemoglobina (FAM et al, 2012).

A eosinofilia constatada no leucograma pode ser justificada como uma eosinofilia paraneoplásica, porém, essa alteração é raramente descrita na veterinária, sendo em cães associada a tumores mamários, fibrossarcoma e ao mastocitoma metastático difuso, que acontecem através de um mecanismo de ação promovido pelas substâncias liberadas pelas células tumorais, entre elas TNF- α , IL-1, IL-6 e IL-5 que estimulam o aumento na produção de eosinófilos (DA SILVA CAMBOIM et al., 2017; RIBAS et al, 2009). Além disso, pelo fato do animal não ser vermifugado, não é possível afirmar que existe uma correlação desta alteração com o TVT, podendo também, ter origens infecciosas. (APTEKMANN et al, 2005).

A presença dos neutrófilos tóxicos com basofilia e vacuolização citoplasmática, como observado no presente estudo, geralmente está associada às infecções bacterianas e severos processos inflamatórios, como no caso descrito. Os neutrófilos tóxicos são neutrófilos liberados da medula óssea antes de completarem sua maturação que migram aos vasos sanguíneos quando a demanda tecidual de neutrófilos é alta. Pelo fato de ainda não estarem completamente bem formados são liberados com quantidades anormais de organelas citoplasmáticas (FAM et al, 2012).

O tratamento de eleição para a doença é o sulfato de vincristina. Isto se deve ao fato deste medicamento ser relativamente seguro, de baixo custo e fornecer uma eficácia absoluta e durável. O tratamento de escolha do caso em questão foi o sulfato de vincristina 0,025 mg/kg, juntamente com 6 ml de transamin aplicado no dia da primeira consulta do animal. Foram realizadas 5 doses de sulfato de vincristina, aplicadas semanalmente, como recomenda a literatura. Apesar do diagnóstico de TVT ser realizado por exame citológico ou histopatológico, os

exames laboratoriais são de grande importância para avaliar o estado geral do paciente, o prognóstico e decidir a conduta terapêutica.

5. Conclusão

O Tumor Venéreo Transmissível (TVT) é uma enfermidade comum em cães, e apresenta distribuição mundial. O tratamento mais utilizado para o TVT é o sulfato de vincristina, como agente único. Os efeitos colaterais causados pelo quimioterápico, como distúrbios gastrintestinais e mielossupressão, além do aparecimento de casos resistentes à vincristina são relatados na literatura. Na quinta sessão de quimioterapia, o animal já apresentava melhora significativa, comprovando a eficácia do método de tratamento. Nesse caso, além de ser uma opção eficaz para a melhora clínica do paciente, a vincristina não apresentou efeitos colaterais prejudiciais à cura do animal. Tendo sido indicado ao paciente, além da medicação antibacteriana, cuidados para prevenir a reincidência da doença, como ter cuidado para evitar a fuga do animal da sua área domiciliar, observar se ele está em saudável fisicamente, se consegue urinar corretamente ou se a dor durante a micção ainda persiste, assim como outros cuidados relacionados a doença.

6. Considerações finais

O TVT ainda apresenta elevada incidência e importância clínica e isso se deve principalmente ao excesso de cães errantes no Brasil. Apesar do diagnóstico de TVT ser realizado por exame citológico ou histopatológico, os exames laboratoriais são de grande importância para avaliar o estado geral do paciente, o prognóstico e decidir a conduta terapêutica. Além disso, muitos tutores ainda permitem que o seu animal de estimação tenha livre acesso à rua, favorecendo a disseminação dessa neoplasia. Assim, o Médico Veterinário deve sempre orientar à população sobre questões relacionadas ao comportamento animal que podem facilitar o surgimento de várias doenças, inclusive o TVT. A medida em que os tutores acatarem as orientações feitas pelo Médico Veterinário a incidência do TVT pode diminuir consideravelmente e até mesmo ser erradicado.

O estágio curricular foi de suma importância para o entendimento do comportamento do TVT, podendo elucidar aspectos importantes sobre as populações que estão expostas a esta neoplasia e fornecer informações relevantes sobre a prevalência, diagnóstico e tratamento desse tumor. Compreender os detalhes da transmissão do TVT é fundamental para o entendimento, combate e prevenção das formas mais agressivas do mesmo.

Referências

AMARAL, Anne S. et al. Diagnóstico citológico do tumor venéreo transmissível na região de Botucatu, Brasil (estudo descritivo: 1994-2003). *Revista Portuguesa de Ciências Veterinárias*, v. 99, n. 551, p. 167-171, 2004.

ANDRIÃO, N. de A. et al. Chemotherapy with vincristine sulfate in the treatment of transmissible venereal tumor (TVT) of dog. *PUBVET*, v. 3, n. 16, 2009.

APTEKMANN, K. P.; COSTA, M. T.; FABENI, R. C.; MACHADO, R. Z.; SANTANA, A. E. Avaliação comparativa da hemopoiese e do perfil seroproteico de cães portadores de tumor venéreo transmissível de ocorrência natural e induzido através de transplantes alogênicos. *Veterinária Notícias*, v. 11, n. 1, p. 25-34, 2005.

BIRHAN, Girma; CHANIE, Mersha. A review on canine transmissible venereal tumor: from morphologic to biochemical and molecular diagnosis. *Academic Journal of Animal Diseases*, v. 4, n. 3, p. 185-195, 2015.

BOSCOS, C. M., VERVERIDIS, H. N. Canine findings, diagnosis and treatment. In: Sci. Proc. WSAVA-FECAVAHVMS World Congress, Rhodes, n.2, p.758-761, 2018.

BRANDÃO, Claudia Valéria Seullner et al. Tumor venéreo transmissível: estudo retrospectivo de 127 casos (1998-2000). Revista de Educação Continuada em Medicina Veterinária e Zootecnia do CRMV-SP, v. 5, n. 1, p. 25-31, 2002.

CARVALHO, Monique Resende et al. Benefícios da esterilização cirúrgica de cães na incidência de Tumor Venéreo Transmissível (TVT). In: Anais Colóquio Estadual de Pesquisa Multidisciplinar (ISSN-2527-2500) & Congresso Nacional de Pesquisa Multidisciplinar. 2021.

CAMOLESE, L.C.; BERGAMO, T.M.; BARROS, V.T.M.; VOORWALD, F.A.; TONIOLLO, G.H.; FRIOLANI, M. Tumor venéreo transmissível com metástase cutânea e ocular em cão: relato de caso. Unimar Ciências, v.25, p.28-31, 2016.

CATONE, Giuseppe et al. Canine transmissible venereal tumour parasitized by Leishmania infantum. Veterinary research communications, v. 27, p. 549-553, 2003.

Citologia clínica de cães e gatos: atlas colorido e guia de interpretação / Rose

DA SILVA, Rúbia Schallenberger et al. Diagnósticos citológicos de tumor venéreo transmissível (TVT) na região de Cruz Alta/RS: estudo retrospectivo/Cytological diagnoses of transmissible venereal tumor (TVT) in the Cruz Alta/RS region: a retrospective study. Brazilian Journal of Development, v. 6, n. 12, p. 94205-94215, 2020.

DA SILVA CAMBOIM, Alricélia et al. Manifestação de síndrome paraneoplásica em um cão com hemangiossarcoma cutâneo: relato de caso. Brazilian Journal of Veterinary Medicine, v. 39, n. 2, p. 126-132, 2017.

DO AMARAL, Anne Santos et al. Cytomorphological characterization of transmissible canine venereal tumor. Revista Portuguesa de ciências veterinárias, v. 103, n. 8, p. 253-260, 2007.

DOS SANTOS, Ivan Felismino Charas et al. Estudo retrospectivo de tumor venéreo transmissível em cães (Canis lupus familiaris) na região de Garça, São Paulo, Brasil. Medicina Veterinária (UFRPE), v. 15, n. 1, p. 7-14, 2021.

FAM, Ana Laura Pinto D'Amico. Aspectos clínicos e laboratoriais de cães com neutrófilos tóxicos. 2012.

FERREIRA, Caroline Gracielle Torres et al. Tumor venéreo transmissível canino (TVTC): revisão de literatura. Pubvet, v. 4, n. 14, 2010.

FERREIRA, M. A. Q. B.; TEIXEIRA, M. N.; CARVALHO, C. C. D.; PAIVA, B. H. A.; SILVA, V. C. L.; FUKAHORI, F. L. P.; RÊGO, M. S. A.; DIAS, M. B. de M. C.; LIMA, E. R. Aspectos clínicos, hematológicos, bioquímicos e citopatológicos do tumor venéreo transmissível em cães tratados com sulfato de vincristina. *Medicina Veterinária (UFRPE)*, [S. l.], v. 11, n. 1, p. 8–17, 2017. DOI: 10.26605/medvet-n1-1592.

FONSECA, Faylla Maria Carneiro et al. Incidência de tumor venéreo transmissível em caninos. *Revista científica de medicina veterinária*, v. 14, n. 28, p. 1-9, 2017.

FOSTER, R. A. Sistema Reprodutivo da Fêmea. In: McGAVIN, M. D.; ZACHARY, J. F. *Bases da Patologia Veterinária*. 5. ed. Rio de Janeiro: Elsevier, 2013. P. 1088-1099.

GUIMARÃES, A. C. R. et al. Conceitos e métodos para a formação de profissionais em laboratórios de saúde: volume 2. Rio de Janeiro: EPSJV; IOC, 2010.

HOWE, L. M. Surgical methods of contraception and sterilization. *Theriogenology*. n. 66, p. 500-509, 2006.

HUPPES, R. R. et al. TUMOR VENÉREO TRANSMISSÍVEL (TVT): ESTUDO RETROSPECTIVO DE 144 CASOS. *Ars Veterinaria*, v. 30, n. 1, p. 13-18, 2014.

LINS, Ana Caroliny Albuquerque. Tumor venéreo transmissível em conjuntiva ocular de cão: relato de caso. 2023. Trabalho de Conclusão de Curso.

LOMBARD, C.H. and CABANIE, P. (1968) Le sarcome de Sticker. *Revue de Médecine Vétérinaire*, 119, 565-586.

LORIMIER, L.P.L.; FAN, T.M. (2007). Canine Transmissible Venereal Tumor. In: *Withrow and MacEwen's Small Animal Clinical Oncology*, Withrow, S.J.; Vail, D.M., Ed.: Shelly Stringer (ed.). Philadelphia: Saunders Elsevier, 2007, 4 ed., 799-803.

MARTINS, MI Mello et al. The canine transmissible venereal tumor: etiology, pathology, diagnosis and treatment. *Recent Advances in Small Animal Reproduction*, v. 25, n. 7, p. 161-167, 2005.

MURCHISON, Elizabeth P. et al. Transmissible dog cancer genome reveals the origin and history of an ancient cell lineage. *Science*, v. 343, n. 6169, p. 437-440, 2014.

RAMADINHA, Regina Ruckert et al. Resposta do tumor venéreo transmissível canino à quimioterapia com sulfato de vincristina e vimblastina. *Brazilian Journal of Veterinary Medicine*, v. 38, n. Supl. 1, p. 65-69, 2016.

RASKIN, DENNY J. MEYER; [tradução Mariângela Spada ... et al.]. - Rio de Janeiro :Elsevier, 2011.472p. : il. ; 28 cm

RISATI, Ana Carolina; DANEZE, Edmilson Rodrigo; MAGALHAES, Geórgia Mode. Diagnóstico citopatológico em neoplasias mamárias de cadelas: Revisão de literatura. *Nucleus Animalium*, v. 6, n. 1, p. 2, 2014.

SILVA, Ana Claudia da. Tumor venéreo transmissível (TVT) em canino: relato de caso. 2022. Trabalho de Conclusão de Curso. Brasil.

SIMERMANN, Nívia Faria Silva et al. Sulfato de vincristina no tratamento do tumor venéreo transmissível frente à caracterização citomorfológica. 2009.

SOUZA, Drielle Rosa de. TUMOR VENÉREO TRANSMISSÍVEL (TVT) CANINO CUTÂNEO: RELATO DE CASO. 2016.

SREEKUMAR KS. et al. "Case Study of Canine Transmissible Venereal Tumor". *EC Veterinary Science*, 2.2: 109-117, 2015.

STOCKHAM. Steven L. Fundamento de patologia clínica veterinária / Steven L. Stockham, Michael A. corr : [revisão técnica Regina Kiomi Takahira ; tradução Cid Figueiredo ... et al.]. - Rio de Janeiro: Guanabara Koogan, 2011.

STRAKOVA A, MURCHISON EP. The changing global distribution and prevalence of canine transmissible venereal tumour. *BMC Vet Res*. 2014 Sep 3;10:168. doi: 10.1186/s12917-014-0168-9. PMID: 25186078; PMCID: PMC4152766.

THRALL, M.A.; WEISER, G.; ALLISON, R.W.; CAMPBELL, T.W. Hematologia e bioquímica clínica veterinária. 2 ed. Rio de Janeiro: Guanabara Koogan, 2015.

TINUCCI-COSTA M, CASTRO, KF. Tumor venéreo transmissível canino. In: Daleck, CR, De Nardi AB. *Oncologia em cães e gatos*. 2 Ed. Rio de Janeiro: Rocca. p. 673-688, 2016.

TOLEDO, G. N.; MOREIA, P. R. R. Tumor venéreo transmissível canino. *Investigação*. Franca, v. 17, n. 3, p. 33-39, 2018.

VALENÇOELA, Renata Amarilha et al. Aspectos citomorfológicos e frequência dos subtipos de tumor venéreo transmissível canino no município de campo grande, ms, Brasil. *Acta Veterinaria Brasilica*, v. 9, n. 1, p. 82-86, 2015.

VARELA, Yasmin Duarte Mateus et al. Transmissible extragenital venereal tumor in impuberal canine. *Brazilian Journal of Veterinary Pathology*, v. 6, n. 3, p. 123-127, 2013.

Anexos

Anexo I - Ficha de requisição de exames do Laboratório de Patologia Clínica Veterinária (LPCV) da Clínica Veterinária Universitária (CVU).

FICHA DE REQUISIÇÃO DE EXAMES

DADOS DO PACIENTE

RGHV: _____

Nome: _____ Espécie: _____ Raça: _____

Sexo: _____ Idade: _____ Peso: _____ Setor: _____ Clínica: _____

Tutor: _____

Suspeita Clínica: _____

Presença de ectoparasitos: _____ Período reprodutivo: _____

Tomando algum medicamento? Qual(is)? _____

Material coletado: _____

Data: _____ Hora: _____

Hematologia:

- Hemograma
- Eritrograma
- Leucograma
- Contagem de Plaquetas
- Contagem de Reticulócitos
- Hematócrito
- Fibrinogênio
- Proteína Plasmática Total
- Velocidade de Hemossedimentação
- Tempo de Coagulação
- Tempo de Sangramento da Mucosa Oral
- Teste de compatibilidade

Microbiologia e Parasitologia:

- Pesquisa de fungos, ácaros e bactérias
Material: _____
- Pesquisa de hemoparasitos
 - Capa leucocitária
 - Sangue capilar
- Pesquisa de *Leishmania* spp.
Material: _____
- Coproparasitológico

Urinalise:

Método de coleta: _____

- EAS
- RPC
- EAS + RPC
- GGT

Bioquímico:

- | | |
|--|---|
| <input type="checkbox"/> Albumina | <input type="checkbox"/> Fósforo |
| <input type="checkbox"/> ALT | <input type="checkbox"/> GGT |
| <input type="checkbox"/> Amilase | <input type="checkbox"/> Glicose |
| <input type="checkbox"/> AST | <input type="checkbox"/> Lipase |
| <input type="checkbox"/> Bilirrubina e frações | <input type="checkbox"/> Magnésio |
| <input type="checkbox"/> Cálcio total | <input type="checkbox"/> Potássio |
| <input type="checkbox"/> Cloretos | <input type="checkbox"/> Proteínas totais |
| <input type="checkbox"/> Colesterol total | <input type="checkbox"/> Sensiprot |
| <input type="checkbox"/> CK | <input type="checkbox"/> Sódio |
| <input type="checkbox"/> Creatinina | <input type="checkbox"/> Triglicerídeos |
| <input type="checkbox"/> Fosfatase alcalina | <input type="checkbox"/> Ureia |

Citologia*:

- Análise de efusões
- Swab otológico
- Swab conjuntival
- Mielograma

* Citologias de tumores, lesões e órgãos devem ser solicitadas em requisição de exame citológico.

Observações: _____

Médico (a) Veterinário (a)

Telefone: _____

Email: _____

Fonte: Laboratório de Patologia Clínica Veterinária da CVU.

Anexo II - Valores hematológicos no dia 19/09/2023.



UNIVERSIDADE FEDERAL DO NORTE DO TOCANTINS
CAMPUS DE ARAGUAÍNA
Escola de Medicina Veterinária e Zootecnia
CLÍNICA VETERINÁRIA UNIVERSITÁRIA
Br. 153, KM 112, | 77.804-970 | Araguaína/TO
(63) 3416-5413 | www.uft.edu.br | feitosa@uft.edu.br



RG: [REDACTED]
Nome: [REDACTED] Raça: SRD Espécie: Canina
Proprietário: [REDACTED] Sexo: M Idade: 7 anos
Vet. Responsável: Marcela Santos Silva Data: 19/09/2023

Variáveis Avaliadas		Valores de Referência	
Hemácias x 10 ⁶	6,0		5,5 - 8,5
Hemoglobina g/dL	10,0		12,0 - 18,0
Hematócrito %	37		37 - 55
VCM fL	61,67		60 - 77
HCM pg	16,67		19 - 23
CHCM g/dL	27,03		31 - 34
Plaquetas x 10 ³	228,0		180 - 400
PPT (g/dL)	6,6		5,8 - 7,9
Eritroblastos			
Fibrinogênio			125 - 300
		%	Absoluto
Leucócitos Totais	17.700		6.000-18.000
Basófilos		0	0
Eosinófilo		11	1.947
Neutrófilo Bast		0	0
Neutrófilo Seg		75	13.275
Linfócitos		14	2.478
Monócito		0	0
Metamielócito		0	0

Pesq. Hematz:

Observações: Presença de neutrófilos tóxicos com basofilia e vacuolização citoplasmática e plaquetas ativadas.

Nibia Elisa Montenegro Lima
Médica Veterinária
CRMV-TO 02062

Fonte: Laboratório de Patologia Clínica Veterinária da CVU.

Anexo III - Valores hematológicos no dia 25/09/2023.



UNIVERSIDADE FEDERAL DO NORTE DO TOCANTINS
CAMPUS DE ARAGUAÍNA
Escola de Medicina Veterinária e Zootecnia
CLÍNICA VETERINÁRIA UNIVERSITÁRIA
Br. 153, KM 112, | 77.804-970 | Araguaína/TO
(63) 3416-5413 | www.uft.edu.br | feitososa@uft.edu.br



RG: [REDACTED]
Nome: [REDACTED] Raça: SRD Espécie: Canina
Proprietário: [REDACTED] Sexo: M Idade: 7 anos
Vet. Responsável: Marcela Santos Silva Data: 25/09/2023

Variáveis Avaliadas				Valores de Referência
Hemácias x 10 ⁶	6,5			5,5 - 8,5
Hemoglobina g/dL	11,4			12,0 - 18,0
Hematócrito %	43			37 - 55
VCM fL	66,15			60 - 77
HCM pg	17,54			19 - 23
CHCM g/dL	26,51			31 - 34
Plaquetas x 10 ⁹	249,0			180 - 400
PPT (g/dL)	7,0			5,8 - 7,9
Eritroblastos	3%			
Fibrinogênio				125 - 300
Leucócitos Totais	10.800	%	Absoluto	6.000-18.000
Basófilos		0	0	0-0
Eosinófilo		10	1.080	120-1.800
Neutrófilo Bast		1	108	0-500
Neutrófilo Seg		55	5.940	3.600-13.800
Linfócitos		27	2.916	720-5.400
Monócito		7	756	180-1.800
Metamielócito		0	0	
Pesq. Hematz:				
Observações:				

Nubia Elize Montenegro Lima
Médica Veterinária
CRMV-TO 02062

Fonte: Laboratório de Patologia Clínica Veterinária da CVU.

Anexo IV - Valores hematológicos no dia 02/10/2023.



UNIVERSIDADE FEDERAL DO NORTE DO TOCANTINS
CAMPUS DE ARAGUAÍNA
Escola de Medicina Veterinária e Zootecnia
CLÍNICA VETERINÁRIA UNIVERSITÁRIA
Br. 153, KM 112, | 77.804-970 | Araguaína/TO
(63) 3416-5413 | www.uft.edu.br | feitosa@uft.edu.br



RG: [REDACTED]
Nome: [REDACTED] Raça: SRD Espécie: Canina
Proprietário: [REDACTED] Sexo: M Idade: 3 anos
Vet. Responsável: Marcela Santos Silva Data: 02/10/2023

Variáveis Avaliadas		Valores de Referência	
Hemácias x 10 ⁶	7,0		5,5 - 8,5
Hemoglobina g/dL	10,3		12,0 - 18,0
Hematócrito %	40		37 - 55
VCM fL	57,14		60 - 77
HCM pg	14,71		19 - 23
CHCM g/dL	25,75		31 - 34
Plaquetas x 10 ³	291,0		180 - 400
PPT (g/dL)	7,0		5,8 - 7,9
Eritroblastos			
Fibrinogênio			125 - 300
		%	Absoluto
Leucócitos Totais	15.300		6.000-18.000
Basófilos		0	0
Eosinófilo		8	1.224
Neutrófilo Bast		0	0
Neutrófilo Seg		80	12.240
Linfócitos		7	1.071
Monócito		5	765
Metamielócito		0	0

Pesq. Hematz:

Observações:

Nábia Elisa Montenegro Lima
Médica Veterinária
CRMV-TO 02062

Fonte: Laboratório de Patologia Clínica Veterinária da CVU.

Anexo V - Valores hematológicos no dia 09/10/2023.



UNIVERSIDADE FEDERAL DO NORTE DO TOCANTINS
CAMPUS DE ARAGUAÍNA
Escola de Medicina Veterinária e Zootecnia
CLÍNICA VETERINÁRIA UNIVERSITÁRIA
Br. 153, KM 112, | 77.804-970 | Araguaína/TO
(63) 3416-5413 | www.uft.edu.br | feitosa@uft.edu.br



RG: [REDACTED]
Nome: [REDACTED] Raça: SRD Espécie: Canina
Proprietário: [REDACTED] Sexo: M Idade: 7 anos
Vet. Responsável: Marcela Santos Silva Data: 09/10/2023

Variáveis Avaliadas				Valores de Referência
Hemácias x 10 ⁶	7,1			5,5 - 8,5
Hemoglobina g/dL	9,5			12,0 - 18,0
Hematócrito %	41			37 - 55
VCM fL	57,75			60 - 77
HCM pg	13,38			19 - 23
CHCM g/dL	23,17			31 - 34
Plaquetas x 10 ³	255,0			180 - 400
PPT (g/dL)	7,2			5,8 - 7,9
Eritroblastos				
Fibrinogênio				125 - 300
		%	Absoluto	
Leucócitos Totais	14.800			6.000-18.000
Basófilos		0	0	0-0
Eosinófilo		11	1.628	120-1.800
Neutrófilo Bast		0	0	0-500
Neutrófilo Seg		67	9.916	3.600-13.800
Linfócitos		20	2.960	720-5.400
Monócito		2	296	180-1.800
Metamielócito		0	0	

Pesq. Hematz:

Observações:

Nádia Elizeu Montenegro Lima
Médica Veterinária
CRMV-TO 02062

Fonte: Laboratório de Patologia Clínica Veterinária da CVU.

Anexo VI - Valores hematológicos no dia 16/10/2023.



UNIVERSIDADE FEDERAL DO NORTE DO TOCANTINS
CAMPUS DE ARAGUAÍNA
Escola de Medicina Veterinária e Zootecnia
CLÍNICA VETERINÁRIA UNIVERSITÁRIA
Br. 153, KM 112, | 77.804-970 | Araguaína/TO
(63) 3416-5413 | www.uft.edu.br | feitosa@uft.edu.br



RG: [REDACTED]
Nome: [REDACTED] Raça: SRD Espécie: Canina
Proprietário: [REDACTED] Sexo: M Idade: 7 anos
Vet. Responsável: Marcela Santos Silva Data: 16/10/2023

Variáveis Avaliadas		Valores de Referência		
Hemácias x 10 ⁶	6,5	5,5 - 8,5		
Hemoglobina g/dL	12,6	12,0 - 18,0		
Hematócrito %	38	37 - 55		
VCM fL	58,46	60 - 77		
HCM pg	19,38	19 - 23		
CHCM g/dL	33,16	31 - 34		
Plaquetas x 10 ⁹	246,0	180 - 400		
PPT (g/dL)	6,9	5,8 - 7,9		
Eritroblastos				
Fibrinogênio		125 - 300		
		%	Absoluto	
Leucócitos Totais	10.800			6.000-18.000
Basófilos		0	0	0-0
Eosinófilo		21	2.268	120-1.800
Neutrófilo Bast		0	0	0-500
Neutrófilo Seg		62	6.696	3.600-13.800
Linfócitos		17	1.836	720-5.400
Monócito		0	0	180-1.800
Metamielócito		0	0	

Pesq. Hematz:
Observações:

Neibia Elisav Montenegro Lima
Médica Veterinária
CRMV-TO 02062

Fonte: Laboratório de Patologia Clínica Veterinária da CVU.