



UNIVERSIDADE FEDERAL DO TOCANTINS  
CAMPUS DE ARAGUAÍNA  
CURSO DE GRADUAÇÃO EM MEDICINA VETERINÁRIA

**INGRYD CARVALHO DE VASCONCELOS**

**RELATÓRIO DE ESTÁGIO CURRICULAR SUPERVISIONADO:  
UROLITÍASE VESICAL EM CADELA**

Araguaína/TO

2021

**INGRYD CARVALHO DE VASCONCELOS**

**RELATÓRIO DE ESTÁGIO CURRICULAR SUPERVISIONADO:  
UROLITÍASE VESICAL EM CADELA**

Relatório de estágio curricular supervisionado apresentado à Universidade Federal do Tocantins, Campus Universitário de Araguaína, Curso de Medicina Veterinária como requisito parcial para obtenção do título de Médica Veterinária e aprovada em sua forma final pelo Orientador e pela Banca Examinadora.

Orientadora: Prof<sup>a</sup>. Dr<sup>a</sup> Priscilla Macedo de Souza

Supervisor: Prof. Dr. Fábio André Pinheiro de Araujo

Araguaína/TO

2021

**Dados Internacionais de Catalogação na Publicação (CIP)**  
**Sistema de Bibliotecas da Universidade Federal do Tocantins**

---

V331r Vasconcelos, Ingrid Carvalho.

RELATÓRIO DE ESTÁGIO CURRICULAR SUPERVISIONADO: :  
UROLITÍASE VESICAL EM CADELA . / Ingrid Carvalho Vasconcelos. –  
Araguaína, TO, 2021.

55 f.

Monografia Graduação - Universidade Federal do Tocantins – Câmpus  
Universitário de Araguaína - Curso de Medicina Veterinária, 2021.

Orientador: Dr<sup>a</sup>. Priscilla Macedo de Souza

1. Urolíto. . 2. Vesícula urinária. . 3. Cães. . 4. Supersaturação urinária. I.  
Título

**CDD 636.089**

---

TODOS OS DIREITOS RESERVADOS – A reprodução total ou parcial, de qualquer forma ou por qualquer meio deste documento é autorizado desde que citada a fonte. A violação dos direitos do autor (Lei nº 9.610/98) é crime estabelecido pelo artigo 184 do Código Penal.

**Elaborado pelo sistema de geração automática de ficha catalográfica da UFT com os dados fornecidos pelo(a) autor(a).**

INGRYD CARVALHO DE VASCONCELOS

**RELATÓRIO DE ESTÁGIO CURRICULAR SUPERVISIONADO:  
UROLITÍASE VESICAL EM CADELA**

Relatório de estágio curricular supervisionado apresentado à Universidade Federal do Tocantins, Campus Universitário de Araguaína, Curso de Medicina Veterinária como requisito parcial para obtenção do título de Médica Veterinária e aprovada em sua forma final pelo Orientador e pela Banca Examinadora.

Data de aprovação: 03/03/2021


Banca Examinadora



---


Profª. Drª. Priscilla Macedo de Souza – UFT

Orientadora



---

Médica Veterinária Drª. Flávia Augusta de Oliveira - UFT



---

Profª. Drª. Andrea Cintra Bastos Torres Passos - UFT

Araguaína, 2021



## AGRADECIMENTOS

Agradeço a Deus por me proporcionar a oportunidade de cursar uma faculdade e concluí-la. Sempre estive ao meu lado guiando meus passos, me dando força e coragem nos momentos difíceis. Sou muito grata por ser tão bondoso comigo e por colocar pessoas incríveis na minha vida, pessoas essas que tornam meus dias melhores e mais leves.

Aos meus familiares, em especial meu pai Wilson, minha mãe Rosania e minha irmã Andressa por todo o carinho e dedicação! Sempre me deram força e nunca mediram esforços para me ajudar. Vocês sem dúvidas, são meu maior privilégio.

Amigos que a graduação me proporcionou Gabriela, Sarah, Gerson, Ayla, Wanderson, Queidi e Paula que me ajudaram nesse processo de crescimento durante a graduação, pessoas essas que sempre foram carinhosas e atenciosas, vivi momentos muito bons ao lado de vocês. Em especial ao Ézio meu amigo/irmão de coração por ser tão prestativo, estando ao meu lado e ajudando em tudo que preciso, até mesmo nos momentos mais difíceis. Sou muito grata por ter você em minha vida.

Também as amigas da graduação e parceiras de estágio Letícia e Larissa vocês tornaram os dias mais leves e engraçados, me ajudaram muito nessa fase. Agradeço pelo carinho, os conselhos e os momentos compartilhados. O estágio não seria o mesmo sem vocês.

Amigos de longas datas Thays, Gracielly, Jhon e Daniela que me dão forças, torcem por mim e me apoiam em todos os momentos. Sou muito feliz ao lado de vocês, sei que nossa amizade é muito verdadeira e bonita, espero leva-la em outras conquistas.

Toda a equipe da CVU que me acolheu com carinho, gentileza e educação transmitiram seus conhecimentos e experiências. Em especial os aprimorandos Thainne e Gustavo que tiveram muito carinho e paciência em ensinar. Souberam instigar o meu lado profissional e irei levar muitas experiências que adquiri, vocês são profissionais incríveis.

O supervisor Fábio que é um profissional incrível com seus alunos, transmite seus conhecimentos com muita paciência e não mede esforços para ensinar.

A minha orientadora Priscilla por ter aceitado o meu convite, por toda paciência em ensinar e compartilhar seus conhecimentos.

A minha banca, composta pela Andrea e Flávia, agradeço por terem aceito o meu convite, admiro o amor que vejo em vocês com o paciente, a conduta e humildade. São exemplos de profissionais em que quero me espelhar.

Aos professores que tive ao longo do curso, que contribuíram para o meu crescimento na graduação, é graças a eles que cheguei até aqui.

A Viviane, Laiane e Elis por me proporcionarem a oportunidade de participar dos projetos durante a graduação, agradeço as orientações, a paciência e carinho que recebi de vocês.

## RESUMO

O Estágio Curricular Supervisionado foi realizado na Clínica Veterinária Universitária da Universidade Federal do Tocantins (CVU-UFT), em Araguaína, desenvolvendo-se atividades exclusivamente na área de Clínica Médica de Pequenos Animais, no período de 20 de novembro de 2020 a 10 de fevereiro de 2021, sob supervisão do Prof. Dr. Fábio André Pinheiro de Araújo e orientação da Prof.<sup>a</sup> Dr.<sup>a</sup> Priscilla Macedo de Souza. O estágio contabilizou 392 horas. Este relatório contém a descrição do local de estágio, seu funcionamento, as atividades desenvolvidas durante esse período, a casuística acompanhada e os procedimentos que foram permitidos a realização. Durante o período do estágio foram acompanhados 103 animais, sendo que destes, 75 foram da espécie canina e 28 da espécie felina. Apresenta também, o relato de um caso escolhido pela estagiária sobre Urolitíase em uma cadela da raça Shih-tzu, de 5 anos de idade, acompanhado de revisão de literatura relacionada ao tema.

**Palavras-chaves:** Urólito. Vesícula urinária. Cães. Supersaturação urinária.

## **ABSTRACT**

The Supervised Curricular Internship was held at the University Veterinary Clinic of the Federal University of Tocantins (CVU-UFT), in Araguaína, developing activities exclusively in the area of Small Animal Medical Clinic, from November 20, 2020 to February 10 2021, under the supervision of Prof. Dr. Fábio André Pinheiro de Araujo and guidance from Prof. Dr. Priscilla Macedo de Souza. The internship counted 392 hours. This report contains the description of the internship location, its operation, the activities developed during that period, the case series monitored and the procedures that were allowed to be carried out. During the internship period, 103 animals were followed, of which 75 were of the canine species and 28 of the feline species. It also presents a report of a case chosen by the intern on Urolithiasis in a 5-year-old Shih-tzu dog, accompanied by a literature review related to the topic.

**Keywords:** Urolith. Urinary bladder. Dogs. Urinary supersaturation.



## LISTA DE ILUSTRAÇÕES

Figura 1. Fachada do Clínica Veterinária da Universidade Federal do Tocantins. Araguaína - TO, 2021.....	16
Figura 2. Recepção da Clínica Veterinária Universitária da Universidade Federal do Tocantins (A) e Um dos quatro ambulatórios (B).....	17
Figura 3. Salas de internações dos animais da Clínica Veterinária Universitária da Universidade Federal do Tocantins, Gatil (A), Canil (B) e Canil para doenças infectocontagiosas (C).....	17
Figura 4. Setor que realiza exames laboratoriais na Clínica Veterinária Universitária da Universidade Federal do Tocantins, Laboratorio de Patologia Clínica.....	18
Figura 5. Setor que realiza exames de imagens na Clínica Veterinária Universitária da Universidade Federal do Tocantins, Sala de ultrassonografia (A) e Sala de radiografia (B).....	18
Figura 6. Paciente em atendimento na CVU-UFT.....	40
Figura 7. Ultrassonografia abdominal de uma cadela da raça Shih Tzu, 5 anos de idade. Imagem sonográfica da bexiga, sendo possível visualizar parede irregular e espessada medindo 0,61 cm (Seta vermelha).....	41
Figura 8. Ultrassonografia abdominal de uma cadela da raça Shih Tzu, 5 anos de idade. Imagem sonográfica da bexiga, sendo possível visualizar pouco conteúdo líquido hipocogênico, contendo presença de 2 estruturas hiperecogênicas ovoladas formadoras de sombra acústica, medindo em torno de 2,03 cm de comprimento (Seta vermelha) e a outra 1,91 cm (Seta azul).....	41
Figura 9. Procedimento cirurgico de cistotomia realizado na CVU-UFT, Vesicula urinária incisionada para remoção de urolítos (A) e Urolítos removidos da vesicula urinária (B).....	44
Figura 10. Urina com hematúria da paciente em atendimento na CVU-UFT.....	45
Figura 11. Ultrassonografia abdominal de uma cadela da raça Shih Tzu, 5 anos de idade. Imagem sonográfica da bexiga, sendo possível visualizar pouco conteúdo líquido hipocogênico, contendo presença de 1 estrutura hiperecogênica ovolada formadora de sombra acústica medindo em torno de 1,53 cm em seu maior eixo (Seta vermelha).....	46
Figura 12. Ultrassonografia abdominal de uma cadela da raça Shih Tzu, 5 anos de idade. Imagem sonográfica da bexiga, pouco repleta por conteúdo hipocogênico sendo possível visualizar a parede irregular e espessada medindo 0,62 cm (Seta vermelha), contendo presença de 1 estrutura hiperecogênica ovolada formadora de sombra acústica medindo em torno de 1,53 cm em seu maior eixo (Seta azul).....	46

## LISTA DE QUADROS

Quadro 1- Fatores sugestivos da composição dos cálculos urinários em cães.....	35
Quadro 2- Laudo Ultrassonográfico realizado pelo Setor de Diagnóstico por Imagem da CVU-UFT.....	42
Quadro 3- Resultado do hemograma da paciente realizado no Laboratório Veterinário particular AnimaLe, Araguaína – TO.....	43
Quadro 4- Resultado da análise bioquímica da paciente realizado no Laboratório Veterinário particular AnimaLe, Araguaína – TO.....	44
Quadro 5 - Laudo Ultrassonográfico realizado pelo Setor de Diagnóstico por Imagem da CVU-UFT.....	47

## LISTA DE TABELAS

Tabela 1. Número e porcentagem de animais acompanhados pela estagiária, de acordo com a espécie e sexo, na Clínica Médica de Pequenos Animais do CVU-UFT.....	20
Tabela 2. Afecções acompanhadas na espécie canina durante o período de estágio na CVU-UFT de acordo com o sistema acometido e diagnóstico definitivo ou sugestivo (*), destacando o sexo, total de animais e a porcentagem de casos.....	20
Tabela 3. Afecções acompanhadas na espécie felina durante o período de estágio na CVU-UFT de acordo com o sistema acometido e diagnóstico definitivo ou sugestivo (*), destacando o sexo, total de animais e a porcentagem de casos.....	22

## LISTA DE ABREVIATURAS E SIGLAS

ABS	Absoluto
ALT	Alanina Aminotransferase
Bpm	Batimentos por minuto
BID	Bis in die (duas vezes ao dia)
Cm	Centímetros
CVU	Clínica Veterinária Universitária
CVU	Clínica Veterinária universitária
CVU-UFT	Clínica Veterinária universitária da Universidade federal do Tocantins
DRC	Doença renal crônica
Dr.	Doutor
Dr <sup>a</sup> .	Doutora
EMVZ	Escola de Medicina Veterinária e Zootecnia
FA	Fosfatase Alcalina
°C	Grau célsius
ITU	Infecção do Trato Urinário
Mg	Miligrama
mg/ml	Miligrama por mililitro
mg/kg	Miligrama por quilo
Mpm	Movimentos por minuto
Ph	Potencial Hidrogênico
Prof	Professor
Prof <sup>a</sup>	Professora
Kg	Quilograma
REL	Relativo
SID	<i>Semel in die</i> (uma vez ao dia)
TPC	Tempo de preenchimento capilar
TID	<i>Ter in die</i> (três vezes ao dia)
TO	Tocantins
VO	Via Oral

## LISTA DE SÍMBOLOS

%	Percentual
>	Maior
≥	Maior ou igual
±	Mais ou menos
®	Marca registrada
<	Menor

## SUMÁRIO

<b>1 INTRODUÇÃO .....</b>	<b>15</b>
<b>2 DESCRIÇÃO DO LOCAL DE ESTÁGIO.....</b>	<b>16</b>
<b>3 ATIVIDADES DESENVOLVIDA.....</b>	<b>19</b>
<b>3.1 Atividades desenvolvidas na clínica médica de pequenos animais na Clínica Veterinária Universitária da Universidade Federal do Tocantins de 20 de novembro de 2020 a 10 de fevereiro de 2021.....</b>	<b>19</b>
<b>3.2 Casuística da clínica médica de pequenos animais da Clínica Veterinária Universitária da Universidade Federal do Tocantins de 20 de novembro de 2020 a 10 de fevereiro de 2021.....</b>	<b>20</b>
<b>4 REVISÃO DE LITERATURA.....</b>	<b>23</b>
<b>4.1 Aspectos gerais.....</b>	<b>23</b>
<b>4.2 Prevalência.....</b>	<b>23</b>
<b>4.3 Etiologia e Fisiopatogenia.....</b>	<b>23</b>
4.3.1 Teoria da precipitação e cristalização.....	24
4.3.2 Teoria da matriz nucleada.....	24
4.3.3 Teoria Inibição da Cristalização.....	24
4.3.4 Crescimento.....	25
<b>4.4 Tipos de cálculos.....</b>	<b>26</b>
4.4.1 Cálculos de estruvita.....	26
4.4.2 Cálculos de oxalato de cálcio.....	26
4.4.3 Cálculos de urato.....	27
4.4.4. Cálculos de sílica.....	28
4.4.4. Cálculos de cistina.....	28
4.4.5. Cálculos induzidos por fármacos.....	29
<b>4.5 Sinais clínicos.....</b>	<b>29</b>
<b>4.6 Diagnóstico.....</b>	<b>30</b>
4.6.1 Anamnese.....	30
4.6.2 Exame físico.....	30
4.6.3 Urinálise.....	31
4.6.4 Cultura urinária.....	31
4.6.5 Hemograma e perfil bioquímico sérico.....	32
4.6.6 Diagnóstico por imagem.....	33

4.6.7 Endoscopia urológica.....	34
4.6.8 Análise qualitativa do cálculo.....	34
<b>4.7 Tratamento.....</b>	<b>34</b>
4.7.1 Tratamento cálculos de estruvita.....	36
4.7.2 Tratamento cálculos de oxalato de cálcio.....	36
4.7.3 Tratamento cálculos de urato.....	37
4.7.4 Tratamento cálculos de sílica.....	37
4.7.5 Tratamento cálculos de cistina.....	38
4.7.6 Tratamento cirúrgico.....	38
4.7.7 Litotripsia.....	39
<b>4.8 Prognóstico.....</b>	<b>39</b>
<b>5 RELATO DE CASO.....</b>	<b>40</b>
<b>5.1 Descrição do caso.....</b>	<b>40</b>
<b>6 DISCUSSÃO.....</b>	<b>49</b>
<b>7 CONSIDERAÇÕES FINAIS.....</b>	<b>53</b>
<b>8 REFERÊNCIAS.....</b>	<b>54</b>

## 1 INTRODUÇÃO

A disciplina de estágio curricular supervisionado é cursada no último período do curso de Medicina Veterinária, sendo de grande importância para a formação do acadêmico, pois permite aplicar os conhecimentos teóricos adquiridos ao longo do curso, além de proporcionar experiência de aprendizado e estruturação profissional.

O Estágio Curricular Supervisionado foi realizado na área de Clínica Médica de Pequenos Animais, no período de 20 de novembro de 2020 a 10 de fevereiro de 2021, sob a supervisão do Prof. Dr. Fábio André Pinheiro de Araújo e orientação da Prof.<sup>a</sup> Dr.<sup>a</sup> Priscilla Macedo de Souza, totalizando 392 horas.

Inicialmente o estágio curricular obrigatório foi realizado na Universidade Federal de Uberlândia, devido a ocorrência da pandemia do Coronavírus não foi possível concluí-lo. Assim optou-se por realizar o estágio na Universidade Federal do Tocantins, em virtude da indisponibilidade de vagas de estágio em outras universidades e por ser a instituição de formação da mesma. Além disso, a universidade é referência no atendimento de animais de companhia, dispõe de infraestrutura adequada e equipamentos modernos que permitem a realização de exames complementares.

Objetivou-se com o estágio curricular vivenciar o mercado de trabalho da área escolhida antes da formação acadêmica, colocar em ação os conhecimentos teóricos adquiridos durante a graduação através de consultas, exames complementares e conduta terapêutica com os animais, proporcionar uma experiência prática e formar uma opinião crítica.

## 2 DESCRIÇÃO DO LOCAL DE ESTÁGIO

A Clínica Veterinária Universitária da Universidade Federal do Tocantins (CVU-UFT) (Figura 1) fica localizada na Escola de Medicina Veterinária e Zootecnia (EMVZ) em Araguaína - TO, na BR-153, Km 112, Zona Rural.

Figura 1. Fachada do Clínica Veterinária da Universidade Federal do Tocantins. Araguaína - TO, 2021.



Fonte: Arquivo pessoal, 2021.


Os atendimentos são realizados de segunda à sexta-feira no período da manhã das 8h às 12h, e no período da tarde das 14h às 18h. Devido á pandemia os atendimentos estavam reduzidos, sendo previamente agendados 4 animais por veterinário, por período do dia e realizados por ordem de chegada. Os retornos são marcados ao critério de escolha do veterinário responsável e são realizados antes dos atendimentos novos.

A clínica veterinária possui uma recepção, auditório, farmácia, quatro consultórios, serviços de diagnóstico por imagem (ultrassonografia, radiografia), laboratório de patologia clínica, centro cirúrgico de pequenos animais, sala de esterilização, dois canis, sendo um para doenças não infectocontagiosas e o outro para doenças infectocontagiosas, um gatil para internação, almoxarifado, copa e banheiro.

Os animais que chegam obrigatoriamente passam pela recepção (Figura 2A), onde são feitas fichas de atendimentos e aguardam o momento da consulta. Posteriormente são encaminhados para um dos quatro consultórios (Figura 2B).



Figura 2. Recepção da Clínica Veterinária Universitária da Universidade Federal do Tocantins (A) e Um dos quatro ambulatórios (B).



Fonte: Arquivo pessoal, 2021.

Pacientes que necessitam serem internados, são encaminhados a área de internação, composta por um gatil (Figura 3A), um canil (Figura 3B) e um canil para doenças infectocontagiosas (Figura 3C).

Figura 3. Salas de internações dos animais da Clínica Veterinária Universitária da Universidade Federal do Tocantins, Gatil (A), Canil (B) e Canil para doenças infectocontagiosas (C).



Fonte: Arquivo pessoal, 2021.

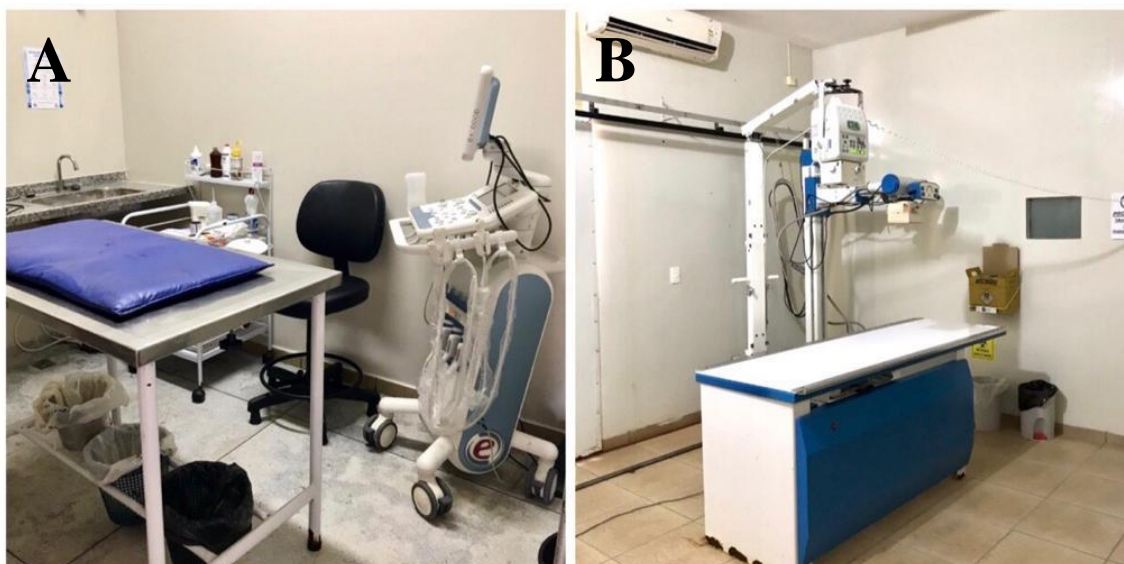Para exames complementares, a CVU dispõe do laboratório de Patologia Clínica (Figura 4) e do setor de Diagnóstico por Imagem. Os exames de imagem são realizados na sala de ultrassonografia (Figura 5A) e na sala de radiografia (Figura 5B).

Figura 4. Setor que realiza exames laboratoriais na Clínica Veterinária Universitária da Universidade Federal do Tocantins, Laboratório de Patologia Clínica.



Fonte: Arquivo pessoal, 2021.

Figura 5. Setor que realiza exames de imagens na Clínica Veterinária Universitária da Universidade Federal do Tocantins, Sala de ultrassonografia (A) e Sala de radiografia (B).



Fonte: Arquivo pessoal, 2021.

A equipe da CVU é composta por 2 médicos veterinários técnicos administrativos em educação, 10 médicos veterinários aprimorandos sendo das áreas de clínica médica de pequenos animais, clínica cirúrgica, anestesiologia, patologia clínica e diagnóstico por imagem, além dos demais funcionários da recepção, limpeza e auxiliares de veterinária.

### **3 ATIVIDADES DESENVOLVIDAS**

#### **3.1 Atividades desenvolvidas na clínica médica de pequenos animais na Clínica Veterinária Universitária da Universidade Federal do Tocantins de 20 de novembro de 2020 a 10 de fevereiro de 2021.**

As atividades desenvolvidas ocorriam de segunda a sexta feira das 8:00 as 12:00 e das 14:00 as 18:00, com 2 horas de intervalo para almoço, totalizando 40 horas semanais. Quando havia paciente internado, era realizado revezamento entre o estagiário e sua dupla de estágio, para o monitoramento do paciente e se necessário realizar alguma intervenção.

Em algumas sextas feiras o horário de 14:00 as 18:00 era destinado a reuniões clínicas, no qual ocorriam apresentações de artigos relacionados a casos atendidos pelos estagiários, ou assistia-se palestras online.

Durante o estágio eram realizadas escalas semanais para acompanhamento de um dos três médicos veterinários, responsáveis pela área de clínica medica de pequenos animais.

O atendimento era realizado em duplas e iniciava após a abertura da ficha clínica do animal, a mesma era autorizada pelo veterinário responsável a realizar anamnese, exame físico e preenchimento da ficha clínica. As informações obtidas da anamnese e alterações observadas no exame físico eram passadas ao veterinário, o qual avaliava o animal e se necessário fazia novos questionamentos ao proprietário.

Posteriormente era discutido as suspeitas clínicas e exames complementares a serem solicitados. Realizava-se o preenchimento dos formulários de pedidos de exames e em seguida sob orientação era autorizada a coletar os materiais biológicos do animal, para posterior realização de exames complementares.

As alterações observadas nos resultados dos exames e o tratamento instituído eram discutidos com o veterinário. Além disso, auxiliava na prescrição da receita e explicava as medicações prescritas ao tutor do animal.

Também era realizado procedimentos como curativos, acesso venoso, administração de medicamentos, sondagem uretral e sondagem nasoesofágica. No internamento eram avaliados os parâmetros vitais dos pacientes, além de preparo e administração de alimentos.

### 3.2 Casuística da clínica médica de pequenos animais da Clínica Veterinária Universitária da Universidade Federal do Tocantins de 20 de novembro de 2020 a 10 de fevereiro de 2021.

Durante o período de estágio, acompanhou-se 103 animais no setor de Clínica Médica de Pequenos Animais na CVU-UFT. Ao observar a casuística, notou-se maior número da espécie canina, sendo, do total de casos acompanhados, 72,8% (75) da espécie canina, dos quais 60% (45) eram fêmeas e 40% (30) machos. Os demais casos, 27,2% (28), foram da espécie felina sendo 60,71% (17) fêmeas e 39,29% (11) machos. As tabelas e gráficos a seguir apresentam esta casuística organizada por espécies, sexo, diagnósticos, confirmados ou sugestivos, separados por sistemas acometidos.

Tabela 1. Número e porcentagem de animais acompanhados pela estagiária, de acordo com a espécie e sexo, na Clínica Médica de Pequenos Animais do CVU-UFT.

ESPÉCIE	SEXO		TOTAL	%
	FÊMEA	MACHO		
<b>CANINA</b>	45	30	75	72,8%
<b>FELINA</b>	17	11	28	27,2%
<b>TOTAL</b>	62	41	103	100%

Fonte: Sistema de Registros do CVU-UFT, 2021.

Tabela 2. Afecções acompanhadas na espécie canina durante o período de estágio na CVU-UFT de acordo com o sistema acometido e diagnóstico definitivo ou sugestivo (\*), destacando o sexo, total de animais e a porcentagem de casos.

Sistema acometido	Diagnóstico definitivo ou sugestivo na espécie canina	SEXO			Total	%
		Fêmea	Macho	Total		
<b>Sistema Gastrointestinal</b>	Ancilostomose	0	1	1	1,22%	
	Gastroenterite Viral*	1	3	4	4,88%	
	Megaesôfago	0	1	1	1,22%	
	Corpo estranho gástrico	0	1	1	1,22%	
<b>Total</b>		1	6	7	8,54%	
<b>Osteoarticular</b>	Luxação da articulação tarsometatarsica	1	0	1	1,22%	
	Fratura de mandíbula	0	1	1	1,22%	
	Fratura de radio e carpo	1	0	1	1,22%	
	Fratura de fêmur	1	0	1	1,22%	
<b>Total</b>		3	1	4	4,88%	
<b>Sistema Nervoso</b>	Hidrocefalia	1	0	1	1,22%	
	Síndrome vestibular	1	0	1	1,22%	

Continua...

Conclusão					
Sistema acometido	Diagnóstico definitivo ou sugestivo na espécie canina	SEXO		Total	%
		Fêmea	Macho		
<b>Total</b>		2	0	2	2,44%
<b>Sistema Cardiovascular</b>	Cardiomiopatia dilatada	0	2	2	2,44%
	Endocardiose valvar mitral	0	1	1	1,22%
<b>Total</b>		0	3	3	3,66%
<b>Sistema Respiratório</b>	Ruptura diagramática	0	1	1	1,22%
	Broncopneumonia	1	1	2	2,44%
	Ruptura de traqueia	1	0	1	1,22%
<b>Total</b>		2	2	4	4,88%
<b>Musculoesquelético</b>	Edema traumático em região cervical	1	0	1	1,22%
	Hernia umbilical	1	0	1	1,22%
<b>Total</b>		2	0	2	2,44%
<b>Sistema Endócrino</b>	Hiperadrenocorticismo*	1	0	1	1,22%
<b>Total</b>		1	0	1	1,22%
<b>Sistema Oftálmico</b>	Conjuntivite bacteriana	0	1	1	1,22%
	Entrópio	0	1	1	1,22%
	Úlcera de córnea	1	0	1	1,22%
<b>Total</b>		1	2	3	3,66%
<b>Sistema Reprodutor</b>	Piometra	4	0	4	4,88%
	Carcinoma Mamário	2	0	2	2,44%
	Gestação	1	0	1	1,22%
	Metrite por morte fetal	3	0	3	3,66%
	Tumor venéreo transmissível	1	0	1	1,22%
	Pseudociese	1	0	1	1,22%
	Carcinoma mamário Inflamatório*	2	0	2	2,44%
<b>Total</b>		14	0	14	17,07%
<b>Sistema Tegumentar</b>	Dermatofitose	4	2	6	7,32%
	Hemangiossarcoma	1	1	2	2,44%
	Lesão cutânea por mordedura	2	1	3	3,66%
	Otite bacteriana	0	1	1	1,22%
	Otohematoma	0	2	2	2,44%
	Piodermite	0	2	2	2,44%
	Tumor de células ceruminosas*	0	1	1	1,22%
<b>Total</b>		7	10	17	20,73%
<b>Sistema multisistêmico</b>	Cinomose	2	3	5	6,10%
	Erlquiiose	4	5	9	10,98%
	Leishmaniose	3	3	6	7,32%
	Alergia Alimentar*	1	0	1	1,22%
	Anaplasmosse	1	0	1	1,22%
<b>Total</b>		11	11	22	26,83%
<b>Sistema Urinário</b>	Doença renal crônica	1	0	1	1,22%
	Carcinoma de células de transição*	1	0	1	1,22%
	Urolítiase	1	0	1	1,22%
<b>Total</b>		3	0	3	3,66%
<b>Total de casos</b>		47	35	82	100%

Fonte: Sistema de Registros do CVU-UFT, 2021.

Tabela 3. Afecções acompanhadas na espécie felina durante o período de estágio na CVU-UFT de acordo com o sistema acometido e diagnóstico definitivo ou sugestivo (\*), destacando o sexo, total de animais e a porcentagem de casos.

Sistema acometido	Diagnóstico definitivo ou sugestivo na espécie felina	SEXO			%
		Fêmea	Macho	Total	
<b>Sistema Gastrointestinal</b>	Ancilostomose	1	0	1	3,23%
	Prolapso Retal	0	1	1	3,23%
	Pancreatite	1	1	2	6,45%
	Obstrução intestinal por fecaloma	1	0	1	3,23%
<b>Total</b>		3	2	5	16,13%
<b>Osteoarticular</b>	Fratura de mandíbula	0	1	1	3,23%
	Fratura de úmero	0	1	1	3,23%
<b>Total</b>		0	2	2	6,45%
<b>Sistema Respiratório</b>	Pneumonia bacteriana	1	0	1	3,23%
	Efusão pleural traumática	1	0	1	3,23%
<b>Total</b>		2	0	2	6,45%
<b>Musculoesquelético</b>	Eventração por trauma	1	0	1	3,23%
<b>Total</b>		1	0	1	3,23%
<b>Sistema Urinário</b>	Doença do Trato Urinário Inferior Felino (DTUIF) obstrutiva	0	2	2	6,45%
<b>Total</b>		0	2	2	6,45%
<b>Sistema Oftálmico</b>	Dacriocistite	0	1	1	3,23%
<b>Total</b>		0	1	1	3,23%
<b>Sistema Reprodutor</b>	Piometra	3	0	3	9,68%
	Carcinoma Mamário	2	0	2	6,45%
	Gestação	1	0	1	3,23%
	Hiperplasia Mamária	1	0	1	3,23%
	Criptorquidismo*	0	1	1	3,23%
<b>Total</b>		7	1	8	25,81%
<b>Sistema Tegumentar</b>	Lesão cutânea por mordedura	0	1	1	3,23%
	Sarna Notoédrica	1	1	2	6,45%
	Esporotricose*	0	1	1	3,23%
<b>Total</b>		1	3	4	12,90%
<b>Sistema multisistêmico</b>	Leucemia Viral Felina (Felv)	2	1	3	9,68%
	Micoplasmose	1	0	1	3,23%
<b>Total</b>		3	1	4	12,90%
<b>Sistema Hepático</b>	Colangiohepatite	1	1	2	6,45%
<b>Total</b>		1	1	2	6,45%
<b>Total de casos</b>		18	13	31	100%

Fonte: Sistema de Registros do CVU-UFT, 2021.

## **4. REVISÃO DE LITERATURA**

### **4.1 Aspectos gerais**

O termo urolítiase é designado pela presença de cálculos urinários, seja ele nos rins, ureteres, bexiga ou uretra (JERICÓ, 2015). A urolítiase não deve ser considerada uma doença isolada do trato urinário, mas sim uma afecção multifatorial, decorrente de fatores predisponentes adquiridos, congênitos e hereditários, que levam a precipitação de metabólitos na urina (ARIZA, 2012).

Os fatores de risco são anormalidades funcionais ou anatômicas do sistema urinário, como a presença de divertículo vesical, infecções do trato urinário, dieta, diminuição da ingestão de água, alteração do pH urinário, raça, sexo, idade e anomalias metabólicas (ARIZA, 2012; JERICÓ, 2015).

### **4.2 Prevalência**

A urolítiase é bastante comum na rotina clínica de pequenos animais, pois, trata-se da terceira doença de maior incidência do trato urinário de cães. É uma afecção que está entre as causas mais comuns de obstrução do trato urinário inferior, concernindo, um dos principais motivos de procura ao atendimento clínico emergencial de cães com afecções urinárias (FILHO, 2013).

Entre as raças acometidas por urolítiase destacam-se o Schnauzer miniatura, Lhasa apso, Yorkshire terrier, Bichon frise, Shitzu e Poodle. Os urólitos mais frequentes nos cães são os de estruvita e oxalato de cálcio (FERRAZ, 2020).

### **4.3 Etiologia e Fisiopatogenia**

A urina dos cães é uma solução complexa, mesmo em situações de supersaturação, permite a permanência dos sais dissolvidos na mesma. A saturação da urina é influenciada pela excreção de cristaloides, o pH urinário e os inibidores de cristalização presentes na urina. Em condições de supersaturação a urina tende a precipitar estes sais, e pode formar cristais que se agregam e originam núcleos cristalinos, processo que é denominado de nucleação (ARIZA, 2012; FOSSUM, 2014; JERICÓ, 2015).

O desenvolvimento desse núcleo vai depender de algumas variáveis como suas características físicas, o tempo de permanência no trato urinário, o grau e a duração da supersaturação urinária por cristaloides (ARIZA, 2012; FOSSUM, 2014; JERICÓ, 2015;).

A nucleação pode ocorrer de forma homogênea ou heterogênea. Na condição homogênea deve possuir cristais de apenas um tipo, na qual, o cristal formado serve de meio para a sedimentação de outros cristais semelhantes. Já a nucleação heterogênea ocorre pela deposição de cristais sobre uma superfície sólida no lúmen do trato urinário, como corpos estranhos, fios de sutura, cateteres, sondas e urólitos de outra composição. Nesse caso há necessidade de menor quantidade de minerais litoênicos para que ocorra a precipitação do que na nucleação homogênea (FILHO, 2013).

Existem três teorias que explicam a fase de iniciação dos urólitos (litogênese): a teoria da precipitação e cristalização, a teoria da nucleação da matriz e a teoria de inibição da cristalização. Porém é importante ressaltar que uma teoria não exclui a outra (ARIZA, 2012; JERICÓ, 2015).

#### 4.3.1 Teoria da precipitação e cristalização

A teoria da precipitação e cristalização enfatiza que a litogênese depende unicamente da supersaturação da urina com cristaloides, independente da presença de matriz pré-formada ou de inibidores de cristalização (JERICÓ, 2015).

A condição de supersaturação da urina induz espontaneamente o processo de nucleação do cristalóide. A incorporação da matriz orgânica no cálculo é de maneira inespecífica (ARIZA, 2012; JERICÓ, 2015).

#### 4.3.2 Teoria da matriz nucleada

De acordo com a teoria da matriz nucleada, a nucleação é determinada pelas substâncias presentes na matriz orgânica, que é composta por mucoproteínas que apresentam propriedades para agregação com os cristais. Então, a matriz forma o núcleo inicial e os cristais se depositam sobre ela (JERICÓ, 2015).

#### 4.3.3 Teoria Inibição da Cristalização



Na teoria da inibição da cristalização, o principal fator determinante para a formação do urólito, é a menor quantidade ou ausência de inibidores de cristalização, na qual não é necessário um nível muito elevado de saturação da urina (ARIZA, 2012; JERICÓ, 2015).

#### 4.3.4 Crescimento

O urólito após ser formado, pode ser eliminado através da urina, ou ainda, permanecer retido no trato urinário; caso não seja eliminado pode sofrer dissolução de forma espontânea, cessar o seu crescimento ou continuar crescendo (ARIZA, 2012).

Não se conhece exatamente o mecanismo associado ao crescimento, contudo a literatura cita três teorias: teoria da agregação mineral, teoria do crescimento do cristal e teoria do crescimento epitaxial (JERICÓ, 2015).

Na teoria agregação mineral o crescimento do cristal ocorrerá através da agregação com outro cristal formado, quando os inibidores da agregação apresentam função prejudicada ou deficiente (JERICÓ, 2015).

A teoria do crescimento do cristal enfatiza que após a formação do aglomerado de cristal, o mesmo continua a crescer e desenvolver, pela precipitação dos mesmos constituintes do cristal formado. Para ocorrer é necessária uma supersaturação urinária contínua, contudo pode ser mais baixa que a da formação do cristal (JERICÓ, 2015).

A teoria do crescimento epitaxial cita que o crescimento de um tipo de cristal acontece sobre a superfície de outro cristal. Para isso é necessário um alinhamento adequado entre eles. Deste modo a teoria explicaria como um urólito pode ter composição mista (JERICÓ, 2015).

Os urólitos podem crescer com a deposição dos mesmos tipos de cristais, se a urina permanecer supersaturada com essas substâncias, ou de cristais diferentes, se a urina ficar supersaturada com substâncias diferentes (ARIZA, 2012).

Os cálculos podem ser classificados como simples, compostos ou mistos, com base no tipo e na quantidade de mineral, na presença ou ausência de camadas de composição mineral diferentes. Os urólitos simples apresentam predomínio de um mesmo mineral ( $\geq 70\%$ ) em uma ou duas de suas camadas. Os urólitos compostos apresentam 70% ou mais de dois ou mais minerais distintos em camadas diferentes. Os urólitos mistos apresentam camadas com diversos tipos de minerais, sem que ocorra a predominância de um mesmo mineral ( $< 70\%$ ) (JERICÓ, 2015).

## 4.4 Tipos de cálculos

A classificação e denominação do urólito é de acordo com a sua composição mineral, considerando o mineral que constitui mais de 70% da sua composição (FILHO, 2013).

### 4.4.1 Cálculos de estruvita

O urólito de estruvita é o mais comum encontrado em cães, podendo acometer qualquer idade, incluindo os menores de 1 ano (MARKWELL E STEVENSON, 2000). Sua ocorrência é mais frequente em vesícula urinária (JERICÓ, 2015).

A estruvita é um composto de minerais formado por magnésio, amônio e fosfato, também pode conter pequena quantidade de fosfato de cálcio ou carbonato de cálcio (FILHO, 2013).

A dieta pode ser determinante para a ocorrência desse tipo de cálculo, uma vez que esses minerais são providos através da alimentação. Este tem desenvolvimento em urina alcalina supersaturada com esses minerais em ambiente estéril (ARIZA 2012; JERICÓ, 2015).

Outro fator importante para a formação desse tipo de cálculo em cães é a presença de infecções do trato urinário (ITU) por bactérias produtoras de urease, que hidrolisam a ureia em amônia, possibilitando a combinação de amônio com magnésio e fosfato. Além disso essas bactérias alcalinizam a urina, contribuindo para a litogênese (ARIZA, 2012; JERICÓ, 2015).

As fêmeas são mais predispostas quando comparadas aos machos, devido a sua natureza anatômica possuem a uretra mais curta, o que favorece a ascensão de bactérias no trato urinário, facilitando a ocorrência de cálculos de estruvita induzido por infecção bacteriana (JERICÓ, 2015).

### 4.4.2 Cálculos de oxalato de cálcio

Os urólitos de oxalato de cálcio correspondem ao segundo tipo de cálculos de maior frequência em cães. Acomete geralmente machos, idosos entre 8 a 12 anos, não castrados, raças pequenas, sedentários e urinas com pH ácido. Cálculos de oxalato de

cálcio se formam em urina supersaturada com cálcio e oxalato (ARIZA, 2012; FILHO, 2013).

A sua maior incidência em machos que em fêmeas pode estar relacionada com o aumento da produção hepática de oxalato mediado por testosterona. No entanto em fêmeas a ação do estrógeno aumenta a excreção urinária de citrato, diminuindo as concentrações de cálcio e oxalato na urina (FILHO, 2013).

Geralmente são radiopacos, pequenos, localizados na vesícula urinária. Contudo é encontrado com maior frequência na pelve renal e nos ureteres (JERICÓ, 2015).

O tipo de nutrição fornecido ao animal está intimamente relacionada ao surgimento do urólito. Alimentos que promovem hipercalcúria e hiperoxalúria representam fator de risco para ocorrência do cálculo. Dietas com baixo teor de umidade, com alta concentração de proteínas tendo poder acidificante, alto teor de cálcio, sódio, oxalato, vitamina D e C influenciam na formação dos urólitos (GRAUER, 2003; FILHO, 2013; JERICÓ, 2015).

Além disso, a literatura cita como fatores de risco doenças que contribuem para hipercalcemia (linfoma e hipertireoidismo) ou mobilização de cálcio (hiperadrenocorticismo, tratamento prolongado com glicocorticoides). Animais que apresentam hipercalcúria, a qual pode ser pós-prandial, por deficiência de reabsorção de cálcio pelos túbulos, por aumento da absorção intestinal (raça Schnauzer), por desmineralização óssea ou também secundária a hipercalcemia (JERICÓ, 2015).

#### 4.4.3 Cálculos de urato

Os cálculos de urato podem ser considerados o terceiro tipo de cálculo mais frequente em cães (JERICÓ, 2015). A substância mais comum desse urólito é o ácido amônico.

Estes estão associados à formação de urina ácida, consumo de dietas ricas em proteínas e algumas doenças hepáticas que prejudicam o metabolismo das proteínas, conseqüentemente não ocorre a conversão de amônia em ureia e ácido úrico em alantoína, causando um aumento na excreção de amônia e ácido úrico renal, predispondo a formação do urólito (FILHO, 2013; JERICÓ, 2015).

Os machos costumam ser mais predispostos que as fêmeas, isso poderia ser explicado pelo comprimento e calibre da uretra, o que os predispõe a manifestações

clínicas de obstrução uretral e, portanto, maior facilidade na identificação dos animais acometidos (JERICÓ, 2015).

As ITU por bactérias urease-positivas também predispõe a formação desse cálculo, por produzirem íons amônio por meio da hidrólise da ureia, contudo, a ITU pode ser apenas consequência da presença do cálculo na bexiga urinária (JERICÓ, 2015).

#### 4.4.4. Cálculos de sílica

O desenvolvimento e formação do cálculo de sílica está relacionado à dieta do animal a base de silicato, ácido sílico e silicato de magnésio. Esses compostos estão presentes em alguns vegetais e grãos, como arroz, glúten de milho e casca de soja, que são usados como constituintes da alimentação industrializada e caseira de cães, como fonte vegetal de proteínas (MAGALHÃES, 2013).

A sua ocorrência é rara e representa um percentual bastante pequeno de urólito em cães (ARIZA, 2012). Acomete mais machos e cães que se encontram na faixa etária de 4 a 10 anos (JERICÓ, 2015).

A urina alcalina pode aumentar a solubilidade do silicato, e ITU secundárias podem ocorrer em virtude da irritação da mucosa promovida pelo cálculo, devido ao seu formato (FILHO, 2013).

#### 4.4.4. Cálculos de cistina

Normalmente a cistina está presente em baixas concentrações no plasma, sendo livremente filtrada no glomérulo. Posteriormente é reabsorvida de forma ativa nos túbulos proximais (OSBORNE et al, 2000). A cistinúria ocorre por uma deficiência no transporte de cistina pelos túbulos renais, diminui sua reabsorção e aumenta a excreção urinária (ARIZA, 2012; JERICÓ, 2015). A excreção urinária excessiva de cistina está relacionada a formação dos urólitos de cistina, entretanto nem todos os cães com cistinúria desenvolvem os urólitos, portanto a cistinúria se torna um fator predisponente, e não um fator causal primário (FILHO, 2013).

A cistina é relativamente insolúvel em urina ácida, mas torna-se mais solúvel em urina alcalina, assim, os urólitos de cistina se formam em soluções ácidas (FILHO, 2013). Os cálculos de cistina são mais observados em cães machos na faixa etária de 3 a 6 anos (JERICÓ, 2015).

A ITU pode ocorrer secundariamente a esse cálculo, e não parece ser um fator primário para a sua formação (JERICÓ, 2015)

#### 4.4.5. Cálculos induzidos por fármacos

A prevalência de cálculos induzidos por fármacos não é frequente. Podem ser formados a partir da cristalização de fármacos na urina, como sulfonamidas, aminopenicilinas e fármacos que contenham sílica (ARIZA, 2012).

Os fatores de risco para a sua indução incluem alta dose diária, longo período de tratamento, alta excreção urinária do fármaco ou seus metabólitos, baixa solubilidade do fármaco, meia-vida curta, o que induz a picos de concentração na urina, terapia concomitante que altere a farmacocinética ou metabolismo do fármaco e morfologia dos cristais do medicamento (ARIZA, 2012).

Alguns medicamentos podem induzir a litogênese, como os que promovem hipercalcúria (calcitriol, corticosteroides, acidificantes, furosemida), os que reduzem a solubilidade de substâncias litogênicas (acidificantes ou alcalinizantes de urina), os que promovem a hiperoxalúria (ácido ascórbico), aqueles que levam a hiperxantínúria (alopurinol) e ainda os medicamentos que podem ser assimilados a formação dos urólitos, como as fluorquinolonas, tetraciclina e fenazopiridina (ARIZA, 2012).

### 4.5 Sinais clínicos

Os sinais clínicos dependem da localização no trato urinário, do número e tamanho dos cálculos, independentemente do tipo ou da composição, e da existência concomitante de ITU (JERICÓ, 2015).

A maioria dos cálculos estão localizados na bexiga urinária, portanto, as manifestações clínicas costumam estar relacionadas com a cistite, na qual, pode-se observar hematúria, polaciúria, disúria, estrangúria, incontinência urinária e micção em local inapropriado. O grau de lesão é variável de acordo com a forma, o número e o tamanho do urólito e a presença ou não de ITU (JERICÓ, 2015).

O animal pode apresentar complicações decorrentes da permanência do urólito no trato urinário, como retenção de urina nos casos de obstrução uretral parcial ou total, hiperplasia da mucosa vesical e, posteriormente, formação de pólipos e desenvolver

infecções urinárias complicadas, devido a colonização de bactérias na superfície do cálculo (JERICÓ, 2015).

Quando o cálculo está alojado na pelve renal, o animal pode ser assintomático ou apresentar hematúria microscópica, ou ainda desenvolver pielonefrite crônica. Na ocorrência de nefrolitíase bilateral, pode lesionar o parênquima renal e desenvolver doença renal crônica, pode apresentar ainda dor abdominal ou manifestação de síndrome urêmica, a depender do comprometimento da função renal (JERICÓ, 2015).

Casos assintomáticos são extremamente comuns e podem persistir por anos. Apenas um terço dos cães acometidos manifestam sinais clínicos (ARIZA, 2012).

#### **4.6 Diagnóstico**

A urolitíase é diagnosticada através da combinação de anamnese, exame físico e exames complementares como urinálise, achados radiográficos e ultrassonográficos para a diferenciação entre urólitos e a infecção do trato urinário, neoplasia do trato urinário, pólipos, coágulos sanguíneos, anomalias urogenitais e inflamação granulomatosa. Quando diagnosticado o cálculo, deve-se investigar o resto do trato urinário em busca de outros urólitos (MAGALHÃES, 2013).

##### **4.6.1 Anamnese**

Na anamnese, deve-se coletar um maior número de informações possíveis, avaliar o volume, a coloração e o odor da urina; a frequência de micção; se o animal manifesta algum sinal de dor durante a micção; a quantidade de água ingerida durante o dia; se apresenta micção em local inapropriado ou, ainda incontinência urinária. Em alguns casos, os proprietários podem relatar presença de “areia” ou concreções na urina, indicando a presença de pequenos urólitos ou de maiores concentrações de cristais (MAGALHÃES 2013; JERICÓ, 2015).

##### **4.6.2 Exame físico**

No exame físico alguns cálculos presentes no interior da vesícula urinária e uretra podem ser palpados. Os urólitos grandes são palpáveis como massas firmes, quando são pequenos e múltiplos tem-se a sensação de crepitação. Entretanto, a parede vesical irritada

e espessada pode mascarar a percepção de urólitos de pequeno tamanho. A palpação deve ser realizada antes e depois da eliminação da urina, porque a bexiga urinária repleta também pode dificultar a percepção dos cálculos (MAGALHÃES, 2013; JERICÓ, 2015).

Nos casos de nefrolitíase, podem ser percebidas, na palpação, dor sublombar ou abdominal. Também pode ser percebido aumento exagerado em um ou ambos os rins (MAGALHÃES, 2013).

Além disso, como sinal clínico pode-se encontrar urina turva ou fétida, em decorrência de infecção e dor a palpação abdominal. Em alguns animais os cálculos podem não causar sinal clínico detectável (MAGALHÃES, 2013).

#### 4.6.3 Urinálise

A urinálise é um exame laboratorial importante para auxiliar no diagnóstico e é um dos fatores usados para se estabelecer a estimativa da composição dos urólitos (ARIZA, 2012).

Recomenda-se realizar a coleta da urina por meio de cistocentese para avaliação da vesícula urinária e do trato urinário superior, porque esse método evita que a urina seja contaminada com bactérias, células e descamações oriundas da uretra, vagina, vulva e útero (FILHO, 2013).

A avaliação do pH urinário deve ser realizada o mais rápido possível. É importante lembrar que o período da coleta da amostra de urina seja após jejum ou pós-prandial, devido a variação fisiológica de pH compatível com o momento da coleta, o que pode não estar diretamente relacionado com a composição do urólito ou com o fator que desencadeou a sua formação (JERICÓ, 2015). A urina dos carnívoros possui fisiologicamente o pH ácido entre 5,5 a 7,0 (LOPES, 2007).

Os achados laboratoriais na urinálise de cães com urolitíase incluem leucocitúria, hematúria, bacteriúria, células epiteliais, cilindrúria e cristalúria (FILHO, 2013; MAGALHÃES, 2013). A leucocitúria é considerada quando maior que 5/campo e pode ser causada pela inflamação do trato urinário inferior (uretrite, cistite). A hematúria pode ser macro ou microscópica, é considerada quando superior a 5/campo e também está relacionada a inflamações do trato urinário. As células epiteliais quando em quantidade elevada (>5células/campo) podem indicar lesão local ou difusa. As células podem ser diferenciadas quanto sua morfologia como do epitélio renal, pelve, vesical, uretral e vaginal. Bacteriúria é normal quando quantidade discreta e deve ser interpretado

considerando o método de colheita. Normalmente a urina é estéril até atingir o pólo distal da bexiga. Cilindrúria não é normal na urina, ocorre em altas densidades ou pH ácido (LOPES, 2007).

A presença de cristais na urina é um achado muitas vezes inespecífico, não deve ser interpretada como sendo, necessariamente, a composição mineral do urólito em questão, pois aquela amostra de urina pode estar supersaturada e sob influência da dieta recentemente ingerida. Também pode ocorrer formação de cristais *in vitro*, levando a erro de interpretação. Para evitar esse problema, a urinálise deve ser realizada até uma hora depois da coleta (ARIZA, 2012; JERICÓ, 2015).

#### 4.6.4 Cultura urinária

É indicado realizar a cultura bacteriana da urina de animais com urolitíase, pois as bactérias produtoras de urease podem causar surgimento de urólitos de estruvita e ITU secundária à inflamação (FILHO, 2013).

As culturas bacterianas e os testes de sensibilidade aos antibióticos devem ser realizados em todos os casos de urolitíase, objetivando a identificação e o tratamento apropriado de qualquer infecção do trato urinário (MAGALHÃES, 2013).

#### 4.6.5 Hemograma e perfil bioquímico sérico

O hemograma e o perfil bioquímico podem ser feitos para detectar qualquer fator predisponente que possa contribuir para a formação de cálculos ou complicar uma terapia (MAGALHÃES, 2013). No hemograma pode-se encontrar leucocitose neutrofílica quando houver ITU ou pielonefrite (FILHO, 2013).

As alterações encontradas nos valores bioquímicos séricos podem auxiliar a determinar as alterações metabólicas responsáveis pela litogênese, além de demonstrar evidências de disfunção renal, como insuficiência renal aguda (IRA), que pode ocorrer devido a pielonefrite crônica ou a uropatia obstrutiva, na qual se observam aumentos séricos de ureia e creatinina (FILHO, 2013).

Quando houver sinais de hipercalemia ou acidose, deve-se considerar cálculos de oxalato de cálcio ou de fosfato de cálcio (MAGALHÃES, 2013).

O perfil bioquímico hepático é importante quando existe suspeita de disfunção hepática e predisposição para formação de urólitos de urato de amônio (JERICÓ, 2015).



Os testes de concentração sanguínea de amônia ou de ácidos biliares pré e pós prandiais são indicados nos animais com cálculos de urato de amônio, pois esses cálculos associam-se frequentemente a desvios portossistêmicos (MAGALHÃES 2013).

Alguns animais que apresentam cálculos de urato são possíveis encontrar achados associados com insuficiência hepática, como ureia sanguínea baixa, hipoalbuminemia, hipocolesterolemia e ácidos biliares séricos (FILHO, 2013).

Cães com hiperparatireodismo primário é comum a hipercalemia e o aparecimento de urólitos de oxalato de cálcio e fosfato de cálcio (MAGALHÃES, 2013).

#### 4.6.6 Diagnóstico por imagem

Os exames de imagem são importantes para a definição do diagnóstico de urolitíase, pois determinam a localização, o tamanho e o número de cálculos (JERICÓ, 2015). Deve-se avaliar todo o trato urinário em busca de cálculos (MAGALHÃES, 2013).

Os cálculos de fosfato de cálcio, oxalato de cálcio, estruvita e sílica podem ser facilmente visibilizados pelo exame radiográfico por serem radiopacos. Por outro lado, os cálculos de urato de amônio e cistina costumam ser radioluscente, isto é, requerem exames radiográficos contrastados como a uretrografia retrógrada com contraste positivo. Apesar disso, esses cálculos radioluscentes podem apresentar a camada mais externa radiopaca, o que facilita a sua visibilização em radiografia simples (MAGALHÃES, 2013; JERICÓ, 2015).

O exame radiográfico deve abranger desde o diafragma até a porção final da uretra. Se o cálculo apresentar dimensões inferiores a 3 a 4 mm e não for suficiente radiopaco, sua visibilização pela radiografia simples ou contrastada pode ser prejudicada, como também pelo exame ultrassonográfico (JERICÓ, 2015).

A técnica de diagnóstico mais sensível para detectar urólitos vesicais é a radiografia contrastada (cistografia) com duplo contraste (MAGALHÃES, 2013).

O exame ultrassonográfico é considerado mais sensível e menos específico para a identificação de urólitos quando comparado ao exame radiográfico. A indicação da ultrassonografia seria para detectar possíveis obstruções uretrais pela visibilização de hidroureter, hidronefrose e dilatação de pelve. Ela também pode ser indicada para detectar pequenos cálculos que não são passíveis de identificação na imagem radiográfica (JERICÓ, 2015).

A ultrassonografia auxilia na localização exata do urólito e avalia o grau de obstrução. Os cálculos são identificados como focos ou massas hiperecóticas no interior do lúmen da bexiga, distintos e causam sombreamento acústico marcado, especialmente com transdutores de alta frequência. Os urólitos muito pequenos podem não lançar uma sombra acústica e não serem visualizados (MAGALHÃES, 2013; LUNARDI, 2006).

#### 4.6.7 Endoscopia urológica

Um dos métodos indicados para diagnóstico de urolíase em bexiga urinária ou uretra é o uso da cistoscopia transuretral, o qual são observados os urólitos. Outro método é o uso da cistoscopia abdominal, mas devido ao seu alto custo e a necessidade de experiência do cirurgião, tem sido deixado de lado como método diagnóstico, sendo utilizado mais como método terapêutico (MAGALHÃES, 2013).

#### 4.6.8 Análise qualitativa do cálculo

Após o diagnóstico é importante identificar o tipo e a composição do cálculo através da análise qualitativa, para determinar a melhor terapia de cura e, principalmente, de prevenção. Enquanto o cálculo permanecer no paciente, ou seja, sem a possibilidade de análise físico-química, recomenda-se avaliar de modo a estimar a composição pelos dados da anamnese, do exame físico, dos exames laboratoriais (urina e bioquímica sérica) e de imagem (JERICÓ, 2015).

A análise qualitativa permite identificar com precisão as substâncias e a disposição destas dentro dos urólitos, fornecendo melhores informações para diagnóstico, prognóstico e terapia (JERICÓ, 2015). Se o método de coleta for estéril, pode-se cultivar as camadas para crescimento bacteriano (MAGALHÃES, 2013).

### **4.7 Tratamento**

A preconização da terapia para urolitíase deve ser baseada na fisiopatologia da formação do cálculo. A terapia pode ser clínica, cirúrgica ou ambas (JERICÓ, 2015).

O tratamento clínico tem como objetivo promover a dissolução do cálculo ou impedir seu crescimento. A terapia consiste na tentativa de obter subsaturação ou diluição

da urina com cristaloides calculogênicos, o que pode ser controlado através da alteração da composição da dieta e, principalmente, da ingestão de água (JERICÓ, 2015).

Pode-se também recomendar o uso de medicações que modifiquem o pH urinário e aumentem o volume urinário. Contudo, para o sucesso da terapia é importante o envolvimento e o comprometimento do proprietário para a condução adequada das recomendações médicas. É necessário paciência e cooperação, pois o período de terapia pode ser longo (JERICÓ, 2015).

A terapia de dissolução só é indicada para alguns tipos de urólitos passíveis de dissolução, tais como de estruvita, urato ou cistina. Também é importante lembrar a possibilidade de existência de cálculos compostos, cujo núcleo é constituído de mineral passível de dissolução, mas cuja camada externa é de composição não passível de dissolução (JERICÓ, 2015).

No caso de preconização de procedimentos não cirúrgicos para a remoção do urólito, o paciente não deve apresentar ITU, pois na tentativa de dissolução, a infecção pode se disseminar e causar maior dano ao trato urinário, como pielonefrite, doença renal crônica (DRC) e até mesmo septicemia (JERICÓ, 2015).

A desvantagem desse tratamento é o custo que se compara ao custo do procedimento cirúrgico, devido as múltiplas urinálises, culturas bacterianas e radiografias solicitadas durante o tratamento (MAGALHÃES, 2013).

Para o uso da terapia algumas características podem ser utilizadas para estimar a composição dos cálculos urinários, esses fatores estão apresentados no quadro 1. Essa estimativa é passível de erro. A determinação falha da composição de cálculos urinários leva a formulação de terapias também equivocadas (ARIZA, 2016).

Quadro 1- Fatores sugestivos da composição dos cálculos urinários em cães.

<b>Tipo mineral</b>	<b>pH urinário</b>	<b>Radiodensidade</b>	<b>Predisposição</b>	<b>Idade mais comum (anos)</b>
Estruvita	Neutro a alcalino	+ a +++++	Fêmeas (>85%)	2 a 9
Oxalato de cálcio	Ácido a neutro	++ a++++	Machos (>70%)	5 a 11
Purinas incluindo urato	Ácido a neutro	0 a ++	Machos (>85%)	1 a 4
Cistina	Ácido a neutro	+ a ++	Machos (>94%)	1 a 7
Silica	Ácido a neutro	++ a +++	Machos (>92%)	3 a 10

Fonte: adaptado de KOEHLER et al. (2008)

#### 4.7.1 Tratamento cálculos de estruvita

O tratamento dos cães que apresentam cálculos de estruvita consiste na redução do pH urinário e a concentração urinária de ureia, fósforo e magnésio, e associação de antimicrobianos quando há ITU (JERICÓ, 2015).

A principal causa de desenvolvimento de cálculos de estruvita em cães é a ITU. Assim, se as infecções estiverem presentes, é necessário associar a dieta a antibióticos de acordo com a cultura bacteriana, para destruir bactérias viáveis que possam ser liberadas, enquanto o urólito se dissolve. Também deve-se corrigir as possíveis anomalias que facilitem a colonização no trato urinário. Para urólitos de estruvita estéreis não é necessário adição de antimicrobianos, é recomendado o uso de dieta e acidificantes urinárias (JERICÓ, 2015; ARIZA, 2016; MAGALHÃES, 2013).

A dieta a ser fornecida deve ser sem excesso de proteína (< 25% de proteína bruta), pois a proteína ocasiona maior produção de ureia, e esta serve de substrato para as bactérias produtoras de urease que convertem ureia em amônia, uma percussora da composição da estruvita. Adicionalmente essas dietas possuem teores elevados de cloreto de sódio, para aumentar o consumo de água e a diurese, além de baixas concentrações de fósforo e magnésio. O mais importante, no entanto, é a indução pelo alimento de urina com pH ácido, no intervalo 6,0 a 6,2 (GRAUER, 2003).

#### 4.7.2 Tratamento cálculos de oxalato de cálcio

Os cálculos de oxalato de cálcio não são passíveis de dissolução. Deste modo, o tratamento clínico/medicamentoso/dietético não apresenta sucesso. Será necessária a retirada do cálculo, por meios cirúrgicos (JERICÓ, 2015).

A dieta tem um importante papel na prevenção de recidivas, deve-se evitar suplementos de cálcio entre as refeições, suplementação de vitamina C e D, restrição da micção e água, dietas secas, comida caseira (vegetais verdes, farelos), medicações e dietas que promovam urina ácida, medicações como furosemida e glicocorticoides (FILHO, 2013; ARIZA, 2016).

Os urólitos de oxalato de cálcio normalmente desenvolvem em pH urinário abaixo de 6,5. Desse modo, a dieta para a prevenção da urolitíase por oxalato de cálcio busca alcalinizar a urina (ARIZA, 2016).

#### 4.7.3 Tratamento cálculos de urato

Os cálculos de urato são passíveis de dissolução. Contudo, dependendo do estado clínico do paciente, esta pode não ser a melhor opção, devendo-se realizar a remoção do cálculo, cirurgicamente ou não. Em cães sem anomalias portovasculares, recomenda-se que a dissolução seja conduzida com a combinação de dieta calculolítica, administração de inibidores da enzima xantina oxidase, alcalinização da urina e tratamento da ITU (JERICÓ, 2015).

O pH urinário ácido reduz a solubilidade de urato, portanto, busca-se a alcalinização da urina com a dieta. A restrição de proteína, purinas e seus derivados também é uma alteração nutricional que reduz a ocorrência de cálculos de urato, já este que decorre de metabolismo incompleto das purinas. Além disso, deve-se evitar fonte de proteína de origem animal na formulação da ração, como carne, peixe e vísceras, também evitadas nas dietas caseiras (JERICÓ, 2015; ARIZA, 2016).

É necessária a associação de alopurinol (10 a 20 mg/kg a cada 12 horas) a terapia nutricional, para dissolver os cálculos de urato. Em animais com comprometimento renal, a dose deve ser menor. Essa associação é usada em média de 14 semanas. O uso continuado de alopurinol pode ser considerado se houver persistência de cristalúria ou hiperuricosúria. Esse tratamento pode aumentar o risco de ocorrência de cálculos de xantina. Para essa complicação pode ser usada terapia com alopurinol em doses pulsadas e restrição no consumo de proteína (ARIZA, 2016).

A alcalinização da urina pode ser conseguida com o fornecimento de citrato de potássio (50 a 150 mg/kg VO a cada 12 horas) ou bicarbonato de sódio (25 a 50 mg/kg VO a cada 12 horas) e deve ser considerada caso a cristalúria por urato persista mesmo com as alterações dietéticas apropriadas. O ideal é manter o pH entre 7,0 e 7,5, pois um pH maior pode levar à deposição de cristais de fosfato de cálcio. Além disso, essa medicação deve ser usada com muita cautela, sempre monitorando o equilíbrio acidobásico do animal (JERICÓ, 2015; ARIZA, 2016).

#### 4.7.4 Tratamento cálculos de sílica

Ainda não são conhecidos protocolos eficazes para a dissolução dos cálculos de sílica. Deste modo, esses cálculos devem ser retirados. Além disso, não se sabe qual é o

efeito do pH urinário na solubilidade da sílica, de modo que não se recomendam condutas terapêuticas que visam mudar o pH urinário (JERICÓ, 2015).

Para prevenir o surgimento desse cálculo é recomendado o fornecimento de dietas de melhor qualidade, evitando altas concentrações de vegetais, como casca de soja e glúten de milho, além de se estimular a ingestão hídrica (JERICÓ, 2015).

#### 4.7.5 Tratamento cálculos de cistina

Os cálculos de cistina podem ser tratados por meio da tentativa de diminuir a concentração urinária de cistina e aumentar sua solubilidade na urina, através de dietas com menores concentrações de proteínas e pela alcalinização da urina. No entanto, com a alcalinização do pH, há maior predisposição à formação de cálculos de estruvita (JERICÓ, 2015).

Fármacos como D-penicilamina ou tiopronina são utilizados para a dissolução do cálculo por reduzirem a concentração de cistina na urina, produzindo composto mais solúveis que a cistina e prontamente excretados. O mais utilizado é o tiopronina por não promover tantos efeitos adversos quando comparado com a D-penicilina. A dosagem da tiopronina como medida profilática é de 30 mg/kg a cada 12 horas, a dosagem para dissolução do cálculo é 40 mg/kg a cada 12 horas (ARIZA, 2016).

#### 4.7.6 Tratamento cirúrgico

A cirurgia é o tratamento preferível, em que auxilia a identificar o tipo de urólito e providenciar uma terapia adequada para evitar recorrência de urólitos (MAGALHÃES, 2013). Essa terapia é preconizada quando o urólito é grande; não passível de dissolução; o paciente apresenta obstrução; possui anormalidades anatômicas, como divertículo de uraco; ou, ainda, apresenta cálculos refratários ao tratamento clínico (FILHO, 2013; MAGALHÃES, 2013; JERICÓ, 2015).

Esse tratamento permite corrigir qualquer anormalidade anatômica predisponente ou concomitante e obter amostras da mucosa vesical para cultura bacteriana. As desvantagens do procedimento cirúrgico são os riscos anestésicos, o procedimento invasivo, a possibilidade de uma remoção incompleta e a persistência das causas primárias predisponentes (FILHO, 2013).

#### 4.7.7 Litotripsia

A litotripsia é um processo não cirúrgico que consiste na fragmentação dos urólitos em tamanhos menores, que possam ser facilmente eliminados do trato urinário pela micção, ou facilitam a sua remoção (JERICÓ, 2015). É considerado uma alternativa menos invasiva à extração cirúrgica dos urólitos (ARIZA, 2016). Existem três variações: litotripsia intracorpórea a laser, litotripsia eletrohidráulica e litotripsia extracorpórea por ondas de choque (GOMES, 2019). Todos esses processos possuem o mesmo objetivo de fragmentação do urólito, o que diferencia um do outro é método para obtenção da fragmentação (GOMES,2019; ARIZA, 2016).

#### 4.8 Prognóstico

O prognóstico é reservado, pois não é possível prever a probabilidade de recidiva da urolitíase em seguida ao tratamento clínico e/ou cirúrgico (FILHO, 2013). A taxa de recidiva dos cálculos pode ser tão alta quanto 12 a 25%. A recidiva é mais comum em cães com cálculos de cistina e uratos do que naqueles com cálculos de fosfato (FOSSUM, 2014).

## 5. RELATO DE CASO

### 5.1 Descrição do caso

Foi atendida pelo setor de clínica médica de pequenos animais na CVU-UFT, no dia 05 de janeiro de 2021, uma cadela da raça Shih Tzu, pelagem tricolor, com 5 anos de idade, pesando 4,500 kg e não castrada (Figura 6).

Figura 6. Paciente em atendimento na CVU-UFT.



Fonte: Arquivo Pessoal, 2021.

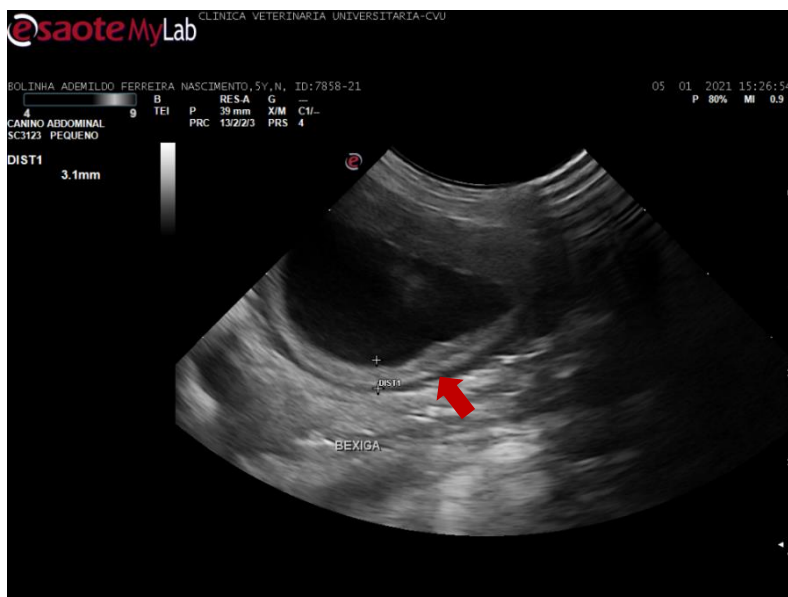
Na anamnese a queixa principal foi que o animal apresentava hematúria há 3 semanas, estranguria e polaciúria. Relatou administração de Doxuran 2mg/1 comprimido/VO/SID/8 dias e Sulfametazol + Trimetoprima 400mg + 80mg/ 1 comprimido/SID/8 dias. O tutor relatou melhora dos sinais clínicos do animal com o uso das medicações, porém os mesmos recidivaram após alguns dias. Negou secreção vaginal, êmese, diarreia, ixodidiose e pulciose, refere ainda normorexia, normodipsia e normoquezia e flatulência, dieta a base de ração Finotrato prime®, com histórico vacinal e desverminação desatualizadas.

Durante o exame físico o animal apresentava-se alerta, com frequência cardíaca de 128 batimentos por minuto (bpm), pulso forte e rítmico, frequência respiratória 20 movimentos por minuto (mpm), auscultação cardiopulmonar com arritmia sinusal respiratória, mucosas normocoradas, tempo de preenchimento capilar (TPC) de 2 segundos, devidamente hidratada, ausência de linfonomegalia, temperatura 38,6 °C, na palpação abdominal notou-se presença intensa de sons timpânicos e estrutura rígida em região topográfica de vesícula urinária.



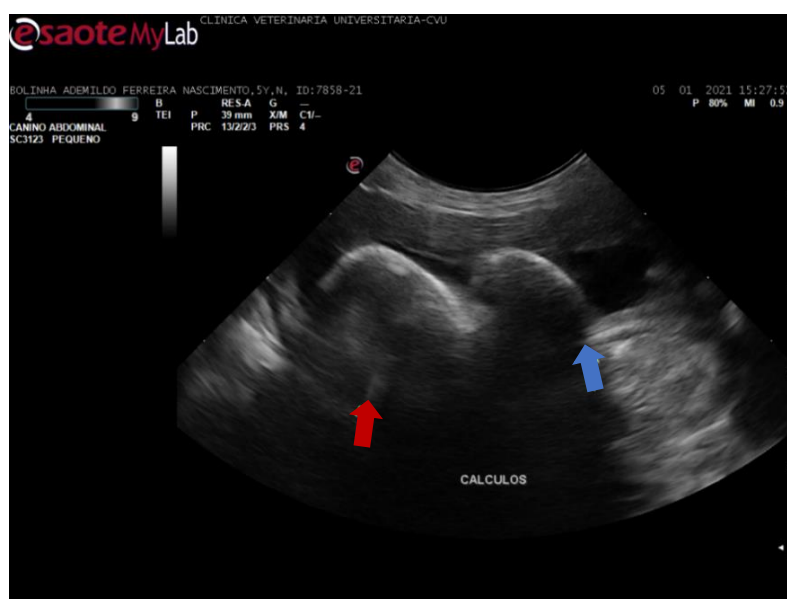
Com base na anamnese e exame físico, teve-se como suspeita clínica cistite e urolitíase, então foi solicitado como exame complementar ultrassonografia da região abdominal, o qual revelou alterações ultrassonográficas em vesícula urinária sugestiva de cistite associada a presença de pelo menos 2 cálculos (litíase), conforme as imagens apresentadas nas figuras e laudo no quadro 1.

Figura 7. Ultrassonografia abdominal de uma cadela da raça Shih Tzu, 5 anos de idade. Imagem sonográfica da bexiga, sendo possível visualizar parede irregular e espessada medindo 0,61 cm (Seta vermelha).



Fonte: Setor de Diagnóstico por Imagem do CVU-UFT, 2021.

Figura 8. Ultrassonografia abdominal de uma cadela da raça Shih Tzu, 5 anos de idade. Imagem sonográfica da bexiga, sendo possível visualizar pouco conteúdo líquido hipocogênico, contendo presença de 2 estruturas hiperecogênicas ovoladas formadoras de sombra acústica, medindo em torno de 2,03 cm de comprimento (Seta vermelha) e a outra 1,91 cm (Seta azul).



Fonte: Setor de Diagnóstico por Imagem do CVU-UFT, 2021.

Quadro 2- Laudo Ultrassonográfico realizado pelo Setor de Diagnóstico por Imagem da CVU-UFT.

<b>LAUDO ULTRASSONOGRÁFICO</b>
<b>Suspeita:</b> Urolítiase, cistite idiopática
<p><b>Bexiga:</b> pouco repleta por conteúdo líquido hipocogênico, parede irregular e espessada (0,61 cm), contendo presença de 2 estruturas hiperecogênicas ovoladas formadoras de sombra acústica, medindo em torno de 2,03 cm de comprimento e a outra 1,91 cm. Uretra moderadamente dilatada e sem presença aparente de cálculos em seu trajeto.</p> <p><b>Rins:</b> tópicos, simétricos (Rim esquerdo: <math>\pm</math> 3,32 cm; Rim direito: <math>\pm</math> 3,99 cm em eixo longitudinal), apresentando contornos regulares, ecogenicidade mantida, definição e relação corticomedular preservadas. Pelves renais não observadas (ausência de pielectasia ou hidronefrose)</p> <p><b>Adrenais:</b> esquerda mediu em torno de 0,43 cm e a direita 0,44 cm (polo caudal) com ecogenicidade e ecotextura preservadas.</p> <p><b>Fígado:</b> dimensões preservadas, contornos regulares, afilados, parênquima com ecotextura homogênea e ecogenicidade preservada; preservação do padrão vascular. Vesícula biliar com parede regular normoespessa (0,11 cm), e repleta por conteúdo líquido anecogênico.</p> <p><b>Trato gastrointestinal:</b> cavidade gástrica preenchida por conteúdo homogêneo (líquido/gasoso), com parede normoespessa (0,35 cm), regular, com estratificação preservada e peristaltismo contínuo. Duodeno descendente apresentou em sua porção inicial parede normoespessa (0,35 cm) e regular, com preservação da estratificação das camadas e peristaltismo contínuo. Demais alças intestinais passíveis de avaliação apresentaram parede normoespessa e peristaltismo evolutivo.</p> <p><b>Pâncreas:</b> não visualizado</p> <p><b>Observação:</b> - Ausência de líquido livre abdominal.</p>
<p><b>Impressão diagnóstica:</b> Alterações ultrassonográficas em vesícula urinária sugerem presença de pelo menos 2 cálculos (lítíase) associada á cistite.</p>

Fonte: Setor de Diagnóstico por Imagem do CVU-UFT, 2021.

De acordo com o resultado do exame ultrassonográfico, foi proposto ao tutor o tratamento cirúrgico de cistotomia para retirada de cálculos. Além disso, foi receitado Dipirona gotas 500mg/ml na dose de 1mg/kg/VO/TID/3 dias e Luftal gotas 75mg/ml na dose de 1mg/kg/VO/TID/3dias.

No 3º dia após o atendimento foram solicitados hemograma e bioquímicos de função renal e hepática, na qual obteve-se aumento da Fosfatase Alcalina, cujo os resultados estão descritos nos quadros a seguir.

Quadro 3- Resultado do hemograma da paciente realizado no Laboratório Veterinário AnimaLe, Araguaína – TO.

<b>HEMOGRAMA</b>			
<b>ERITROGRAMA</b>	<b>Resultado</b>		<b>Valor de referência</b>
Hemácias (milhões/mm <sup>3</sup> )	5,82		5,50 a 8,50
Hemoglobina (g/dL)	13,90		12,00 a 18,00
Hematócrito (%)	39,00		37,00 a 55,00
VCM (fL)	67,10		60,00 a 77,00
HCM (pg)	23,88		19,00 a 23,00
CHGM (%)	35,64		32,00 a 36,00
RDW	16,50		12,00 a 15,00
<b>LEUCOGRAMA</b>	<b>Resultado</b>		<b>Valor de referência</b>
	<b>REL %</b>	<b>ABS/μL</b>	<b>ABS/μL</b>
Leucócitos - Global	12,970	(/mm <sup>3</sup> )	6000 a 17000
Neutrófilos Segmentados	80	10376	3000 a 11500
Neutrófilos Bastonetes	1	130	0 a 300
Linfócitos	7	908	1000 a 4800
Eosinófilos	6	778	150 a 1250
Monócitos	6	778	150 a 1350
Basófilos	0	0	Raros
Metamielócitos	0	0	0
Mielócitos	0	0	0
Blastos	0	0	0
Plaquetas	247000		200000 a 500000

Fonte: Laboratório veterinário AnimaLe, 2021.

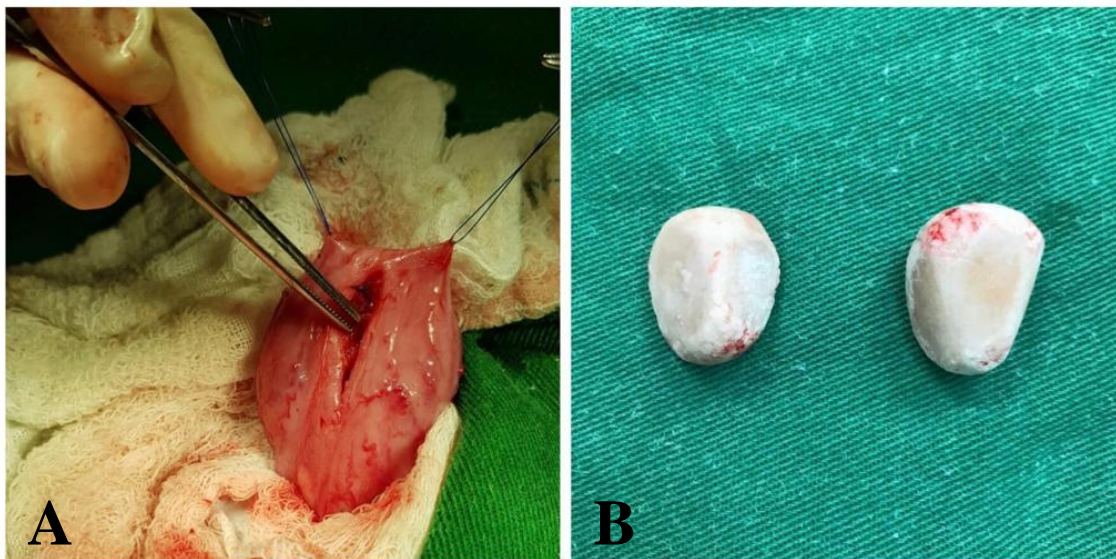
Quadro 4- Resultado da análise bioquímica da paciente realizado no Laboratório Veterinário particular AnimaLe, Araguaína – TO.

ANÁLISE BIOQUÍMICA		
EXAME	Resultado	Valor de referência
Fosfatase alcalina (UI/L)	269	20 a 150
ALT (UI/L)	80	10 a 88
Creatinina (mg/dL)	0,8	0,5 a 1,50
Ureia (mg/dL)	70	20 a 56

Fonte: Laboratório veterinário AnimaLe, 2021.

No 6º dia foi realizado o procedimento cirúrgico (Figura 9A) em que foram retirados 2 urólitos (Figura 9B), a técnica utilizada foi a mesma descrita pela autora Fossum no capítulo 26.

Figura 9. Procedimento cirúrgico de cistotomia realizado na CVU-UFT, Vesícula urinária incisionada para remoção de urolítos (A) e Urolítos removidos da vesícula urinária (B).



Fonte: Setor de Clínica Cirúrgica da CVU-UFT, 2021.

O tratamento instituído após o procedimento cirúrgico, foi Clavulin® 200mg + 28,5mg/5ml/na dose 12mg/kg/VO/BID/7dias; Meloxinew® 0,5mg/na dose 0,1mg/kg

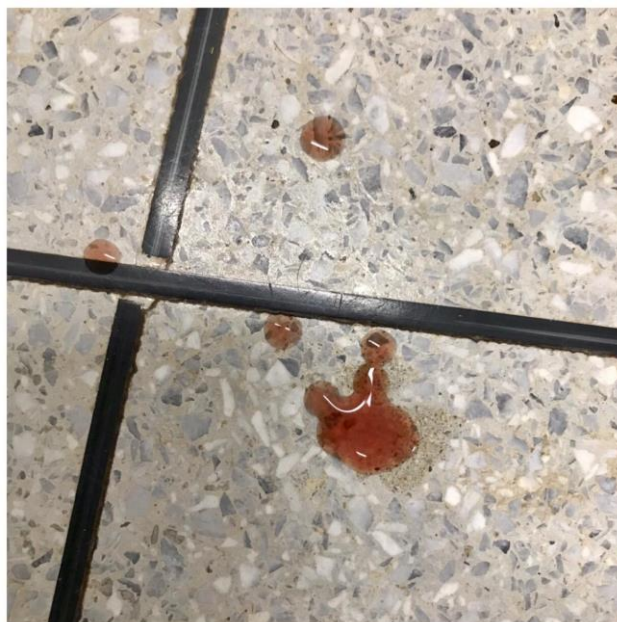
/VO/SID/3dias; Dipirona 500mg/ml/na dose 1mg/kg/VO/BID/3 dias; Vetaglós® pomada/14 dias e ainda foi recomendada troca da ração que o animal consumia, para uma ração Urinary, associado a uso contínuo do colar elisabetano e roupa cirúrgica durante o tratamento.

Foi solicitado e explicado ao tutor a importância do exame de análise de cálculos vesicais, porém o tutor optou por não o realizar.

O tutor retornou com o animal para reavaliação e retirada de pontos após 21 dias do procedimento cirúrgico, o qual se queixou que o animal apresentava hematuria e polaciuria novamente.

Durante a reavaliação de retorno na anamnese foi questionado se o tutor havia realizado a mudança de alimentação, e o mesmo afirmou que não o fez. Em seguida realizou-se o exame físico, na qual foi observada hematuria no consultório (Figura 8).

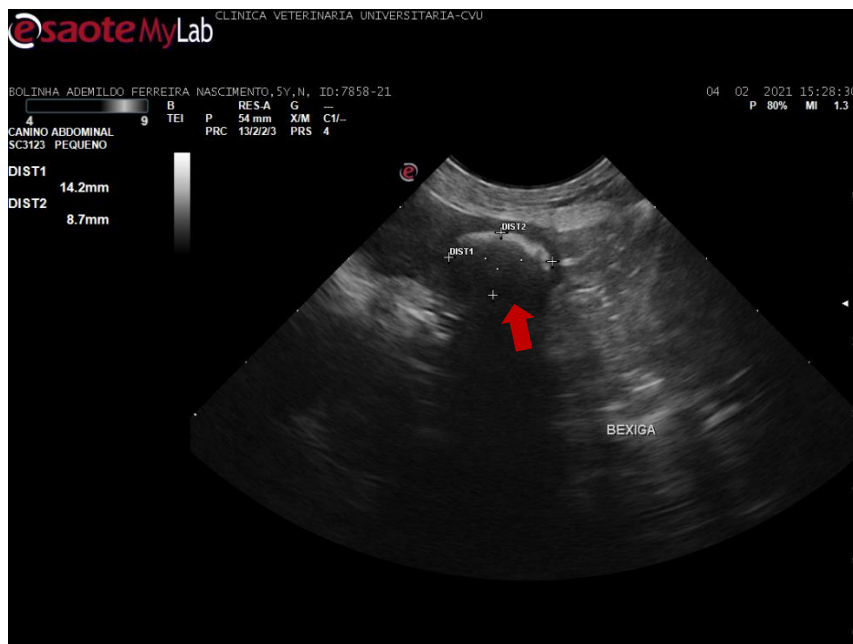
Figura 10. Hematuria de paciente em atendimento de retorno na CVU-UFT.



Fonte: Arquivo Pessoal, 2021.

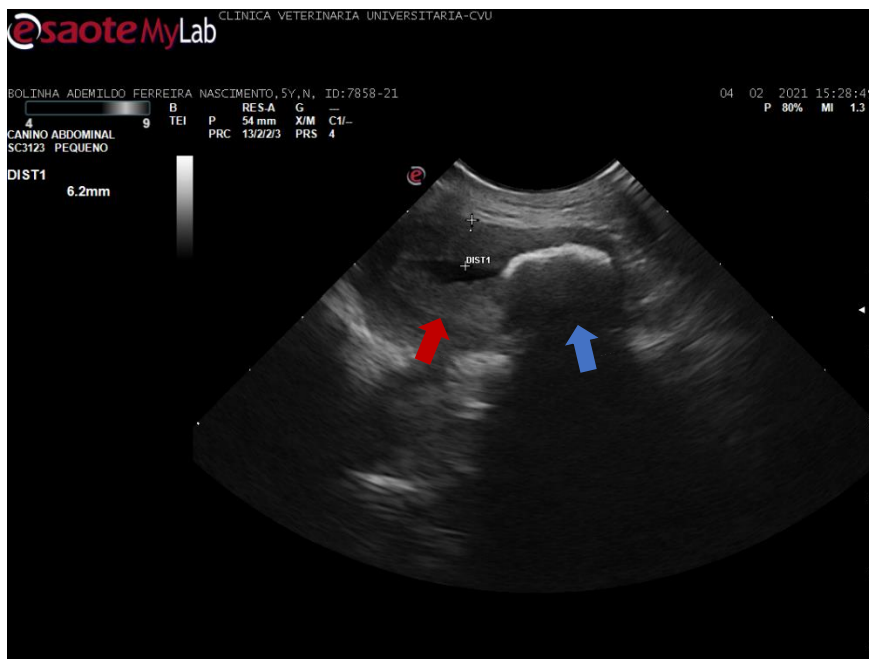
Com base nas alterações de anamnese e exame físico, foi solicitado exame ultrassonográfico da região abdominal, para avaliação da vesícula urinária, o qual evidenciou as alterações de espessamento da parede da vesícula urinária e recidiva de urólitos vesicais, cujo laudo está descrito no quadro a seguir.

Figura 11. Ultrassonografia abdominal de uma cadela da raça Shih Tzu, 5 anos de idade. Imagem sonográfica da bexiga, sendo possível visualizar pouco conteúdo líquido hipocogênico, contendo presença de 1 estrutura hiperecogênica ovolada formadora de sombra acústica medindo em torno de 1,53 cm em seu maior eixo (Seta vermelha).



Fonte: Setor de Diagnóstico por Imagem do CVU-UFT, 2021.

Figura 12. Ultrassonografia abdominal de uma cadela da raça Shih Tzu, 5 anos de idade. Imagem sonográfica da bexiga, pouco repleta por conteúdo hipocogênico sendo possível visualizar a parede irregular e espessada medindo 0,62 cm (Seta vermelha), contendo presença de 1 estrutura hiperecogênica ovolada formadora de sombra acústica medindo em torno de 1,53 cm em seu maior eixo (Seta azul).



Fonte: Setor de Diagnóstico por Imagem do CVU-UFT, 2021.

Quadro 5 - Laudo Ultrassonográfico realizado pelo Setor de Diagnóstico por Imagem da CVU-UFT.

<b>LAUDO ULTRASSONOGRÁFICO</b>
<b>Suspeita:</b> Urolítiase, cistite.
<b>Bexiga:</b> pouquíssimo repleta por conteúdo líquido hipocogênico e estruturas ecogênicas suspensas (sedimentos), parede irregular e espessada (0,62 cm), contendo presença de 1 estrutura hiperecogênica ovolada formadora de sombra acústica, medindo em torno de 1,53 cm em seu maior eixo. Uretra pouco dilatada e sem presença aparente de cálculos em seu trajeto.
<b>Rins:</b> tópicos, simétricos (Rim esquerdo: $\pm$ 3,93 cm; Rim direito: $\pm$ 4,52 cm em eixo longitudinal), apresentando contornos regulares, ecogenicidade mantida, definição e relação corticomedular preservadas. Pelves renais não observadas (ausência de pielectasia ou hidronefrose)
<b>Baço:</b> dimensões dentro da normalidade, bordos finos, ecogenicidade preservada, contorno liso e regular, parênquima homogêneo.
<b>Fígado:</b> dimensões preservadas, contornos regulares, afilados, parênquima com ecotextura homogênea e ecogenicidade preservada; preservação do padrão vascular. Vesícula biliar com parede regular normoespessa (0,11 cm), e repleta por conteúdo líquido anecogênico.
<b>Trato gastrointestinal:</b> cavidade gástrica preenchida por conteúdo homogêneo (líquido/gasoso), com parede normoespessa (0,35 cm), regular, com estratificação preservada e peristaltismo contínuo. Duodeno descendente apresentou em sua porção inicial parede normoespessada (0,47 cm) e regular, com preservação da estratificação das camadas e peristaltismo contínuo. Demais alças intestinais passíveis de avaliação apresentaram parede normoespessa e peristaltismo evolutivo.
<b>Pâncreas:</b> lobo direito apresentando espessura preservada (0,78 cm), contorno, ecogenicidade e ecotextura preservados.
<b>Observação:</b> - Ausência de líquido livre abdominal ou linfadenomepatia.
<b>Impressão diagnóstica:</b> Alterações ultrassonográficas em vesícula urinária sugerem presença de pelo menos 1 cálculo (lítíase) associada á cistite.

Fonte: Setor de Diagnóstico por Imagem do CVU-UFT, 2021.

Com base no histórico do animal e o resultado da ultrassonografia foi preconizado o tratamento com Enrofloxacino 50mg/na dose 5mg/kg/VO/BID/10 dias; Metronidazol 250mg/na dose 25mg/kg/VO/BID/10 dias; Meloxinew® 1mg/na dose 0,2mg/kg/VO/SID/4 dias, Vitamina C 100mg/animal/VO/BID/15 dias e novamente recomendou-se a troca da alimentação para ração Urinary.

Foi solicitado ao proprietário a realização da urinálise, o qual não autorizou.

Após 2 semanas do retorno, o tutor foi contatado e o mesmo informou melhora do animal, relatou polaciúria por vezes, negou hematúria e não informou sobre a troca da ração. Até o final do estágio o animal não havia retornado.



## 6. DISCUSSÃO

Segundo Jericó (2015) os principais sinais de urolitíase vesical estão ligados a cistite, que podem ser observados por meio de hematúria, polaciúria, disúria, estranguria, incontinência urinária e micção em local inapropriado. O caso exposto corrobora com a autora quando o tutor afirma na anamnese que a paciente apresentava sinais clínicos de hematúria, estranguria e polaciúria.

Durante a anamnese o tutor refere a administração de Doxuran® assim como relata que a paciente apresenta sinais clínicos de cistite associados a sinais de distúrbios do trato gastrointestinal como flatulência, sinal clínico esse que não está relacionado a distúrbios do trato urinário, e podem estar relacionados a administração da medicação em questão uma vez que Sandoz (2016) relata que Doxuran®, é uma medicação utilizada no tratamento da Hiperplasia Prostática Benigna que apresenta como efeitos colaterais possível infecção do trato urinário e cistite, além de sinais inespecíficos como flatulência e constipação, disúria, hematúria. O que entra em consonância com o exposto.

O tutor ainda refere a administração de Sulfametazol + Trimetoprima que segundo Ariza (2012), é uma das moléculas que causam a litogênese medicamentosa, mesmo que, sua utilização esteja relacionada com melhora transitória dos sinais clínicos quando questionado durante a anamnese, esta medicação também deve ser levada em consideração no momento de levantar as possíveis causas da Urolitíase.

No exame físico notou-se na palpação abdominal presença de estrutura rígida em região topográfica de vesícula urinária. Achado esse que corrobora com Magalhães (2013) o qual cita que cálculos presentes no interior da vesícula urinária podem ser palpados como massas firmes.

Para se obter o diagnóstico definitivo, alguns exames complementares são essenciais durante o atendimento como exame radiográfico, ultrassonográfico e urinálise. Que se dão através da visualização das estruturas radioluscentes em região topográfica de vesícula urinária (quando o método de escolha for a radiografia); visualização de estruturas hiperecoicas com marcado sombreamento acústico, além, do aumento da espessura da parede da bexiga quando relacionada a cistite (exame de escolha nesse caso é a ultrassonografia); a urinálise é o exame que irá proporcionar informações quanto ao pH, presença de piúria, leucocitúria, hematúria, bacteriúria, cilindrúria e cristalúria o que possibilita intervenção correta de acordo com os padrões encontrados no exame em questão (MAGALHAES, 2013; JERICÓ, 2015). Esses dados substanciam a conduta

tomada pelo clínico para chegar ao diagnóstico mais provável ao solicitar ultrassonografia abdominal, porém, ater-se ao fato de que sem ter solicitado a urinálise e cultura urinária na primeira consulta, a conduta clínica no tratamento pode ter sido errônea, pois, apenas o procedimento cirúrgico não resolve o problema sozinho.

Apesar de epidemiologicamente serem mais comuns em cadelas os cálculos de estruvita e geralmente estarem associadas a ITU, não há como determinar que essa seja a verdadeira causa da afecção, na situação em questão, seria válido solicitar cultura e antibiograma da urina antes do início do tratamento e de 5 a 7 dias após início da antibioticoterapia, bem como, análise do cálculo, da mesma maneira como menciona Jericó (2015).

Outros exames complementares que serviriam de suporte para o diagnóstico definitivo e avaliação do estado geral da paciente seria a realização da avaliação de enzimas de função renal e hepática através da avaliação sérica de ureia, creatinina, ALT, PT e frações, fosfatase alcalina, ácidos biliares e lipidograma, pois, segundo Jericó (2015) desordens hepáticas podem ocasionar a formação de urólitos de urato de amônia que geralmente estão associados a achados como insuficiência hepática, como ureia sanguínea baixa, hipoalbuminemia, hipocolesterolemia e ácidos biliares séricos como também afirma Filho (2013). Alguns desses exames foram solicitados como exames pré-operatórios e apenas a fosfatase alcalina tinha valores significativamente aumentados, o que permite praticamente excluir a possibilidade de litogênese por insuficiência hepática, pois as enzimas solicitadas estavam dentro dos valores de referência ou aumentadas.

No hemograma pode-se encontrar leucocitose neutrofilica quando houver ITU ou pielonefrite de acordo com Filho (2013), mesmo que a paciente não apresentasse alterações em seu exame de hemograma, esta leucocitose neutrofilica poderia estar mascarada pelo uso indiscriminado de antimicrobianos, como referido pelo tutor durante a anamnese quando enfatiza o uso de sulfonamidas como tratamento.

Magalhães (2013) ao fazer alusão a cistotomia e seu emprego como tratamento de urolitose refere que a técnica é preconizada quando o cálculo é grande e não passível de dissolução, e que essa metodologia auxilia a identificar o tipo e composição do urólito (através de exames que analisem o cálculo) de forma que permita a instituição de terapia mais adequada e que as recidivas não aconteçam. Como anteriormente exposto o caso utiliza esta técnica como tratamento primário, na qual, todos os materiais biológicos foram coletados para que fossem feitas as análises da forma mais adequada assim como recomenda a literatura, no entanto, não houve colaboração do tutor para realizar o exame

e não foi possível estabelecer uma terapia adequada ao tipo de cálculo, o que pode ter impetrado em recidiva do quadro.

Ainda Osborne et al, 2000 afirma que a recidiva dos urólitos pode ocorrer caso haja falha na remoção total dos cálculos durante o procedimento cirúrgico. Pode ser possível que durante o procedimento de cistotomia realizado na paciente, não tenha sido removido todos os urólitos, levando a recidiva observado na consulta de retorno.

Ariza (2016) menciona em seu trabalho que a dieta calculolítica deve ser continuada por pelo menos um mês após a dissolução dos cálculos determinada através de avaliação radiográfica. O Tutor não realizou a troca dietética como lhe foi recomendado, esse fator pode ter levado à recidiva de urólito, como foi observado na consulta de retorno após 21 dias pós operatória.

Para Filho (2013) a cistite é um sinal clínico rotineiramente encontrado associado a cálculos encontrados na vesícula urinária, é oriunda de uma irritação da mucosa. Por esse motivo foi receitado o meloxicam® por ter ação anti-inflamatória iria atuar desinflamando a parede da vesícula urinária.

A paciente atendida era uma fêmea da raça Shih Tzu e de acordo com a epidemiologia da doença essa categoria está mais predisposta conforme afirma Jericó (2015). As fêmeas são mais predispostas quando comparadas aos machos, devido a sua natureza anatômica por possuírem a uretra mais curta, o que favorece a ascensão de bactérias no trato urinário, facilitando a ocorrência de cálculos de estruvita induzido por infecção bacteriana.

Alguns trabalhos que avaliaram o tipo de mineral que compõe o urólito como o sexo do cão, nota-se o predomínio de fêmeas com cálculos de estruvita (Houston et al. 2004, Picavet et al. 2007, Osborne et al. 2008, Houston et al. 2009, Del Angel-Caraza et al. 2010, Rogers et al. 2011). Ainda que em cadelas, a infecção do trato urinário inferior por bactérias produtoras de urease, como, por exemplo, *Staphylococcus intermedius* e *Proteus mirabilis*, torna o pH da urina mais alcalino, e torna o meio ainda mais propício para a formação dos cálculos de estruvita. Portanto, mesmo que não houve um diagnóstico do tipo de urólito, a conduta do médico veterinário na consulta de retorno corrobora com os dados epidemiológicos apresentados, ao utilizar no tratamento acidificantes da urina e antibióticos de amplo espectro, uma vez que o tutor se negou a realizar exames complementares para avaliação da urina e composição mineral dos cálculos extraídos na cirurgia.

Ariza (2016) refere que algumas características físico-químicas da urina podem auxiliar a estimar a composição mineral dos cálculos urinários como pH urinário, raça, sexo e composição dos sedimentos urinários, porém, essa estimativa é passível de erro, e a determinação falha da composição de cálculos urinários leva a formulação de terapias também equivocadas e piorar o quadro clínico dos pacientes, fato esse que evidencia o risco que da conduta tomada pelo clínico na consulta de retorno ao prescrever acidificantes da urina, sem ter ao menos o auxílio do exame de urinálise, mesmo que, Filho (2013) discorra que existem diversas particularidades que cada tipo de urólito apresenta, como raça, idade e pH urinário que auxiliam a identificar e classificar os urólitos.

Jericó (2015) aborda sobre a importância da monitoração da terapia antimicrobiana através da realização de urocultura 5 a 7 dias após o início da terapia, com o intuito de verificar a eficácia do antibiótico e avaliar o pH urinário, pois, caso não houver tido dissolução do cálculo a terapia com antibióticos deve ser mantida, por pelo menos, até 1 mês (3 a 4 semanas) após a remoção ou dissolução do urólito e ainda outra urocultura deve ser realizada 5 a 7 dias após o término da antibioticoterapia. Conduta essa que não foi realizada pois não houve cooperação do tutor para com a evolução da conduta clínica adequada, que não aceitou realizar os exames complementares.

A terapia antimicrobiana deve ser mantida até a dissolução ou eliminação completa do urólito, pois a bactéria pode estar presente e viável nas camadas mais internas do cálculo. Caso a terapia antimicrobiana seja suspensa antes da erradicação do agente, poderá haver reincidência da infecção. Nesse momento, talvez já tenha se desenvolvido resistência bacteriana e a dissolução completa do cálculo pode estar comprometida como menciona Jericó (2015). O que valida a hipótese de que a paciente atendida no caso apresenta resistência bacteriana pois, inicialmente recebeu 8 dias de tratamento com agente antimicrobiano da classe das sulfonamidas, intervalo considerável foram realizados mais 7 dias de aminopenicilinas e com 21 dias após atendimento apresentava recidiva de sinais clínicos, quando então, houve a preconização de fluoroquinolonas durante 10 dias, associado a acidificantes da urina, na tentativa de combater ITU e dissolver os cálculos respectivamente, até se obter uma resposta satisfatória.

## 7. CONSIDERAÇÕES FINAIS

São incontáveis os fatores predisponentes para o desenvolvimento de urolitíase em cães e por esse motivo tanto a prevenção como o tratamento são um desafio na medicina veterinária.

Maioria das vezes as recidivas estão relacionadas a falhas desde o diagnóstico no que diz respeito a identificação da composição mineral do cálculo até a falhas no tratamento, associadas a cooperação dos tutores no avanço do tratamento, na qual, estes devem estar cientes que o tratamento é longo e oneroso, e vai requerer muitos esforços principalmente financeiros, para se conseguir debelar a doença.

Ademais, o estágio curricular me proporcionou grande aprendizado pessoal, profissional e social. Pois o desenvolvimento do trabalho em equipe é essencial para que a rotina de trabalho avance de forma harmoniosa e as relações interpessoais sejam melhores e sejam criados laços afetivos dentro do ambiente de trabalho e haja uma gestão de conflitos para um ambiente de trabalho saudável.

Aspecto profissional pois ao acompanhar diversas condutas diferentes nos permite enquanto futuros profissionais obter um senso crítico em função do que é mais adequado, bem como, a presença das especialidades que nos permitem aprender mais especificamente sobre determinados assuntos, o que colabora imensamente para o crescimento profissional.

E o lado social pois a maioria do público atendido na CVU apresenta limitação financeira e isso faz com que o desafio no diagnóstico e tratamento dos nossos pacientes seja ainda maior, de forma que economizar em exames e procedimentos é necessário para que os animais obtenham sucesso no tratamento, na qual, o conhecimento a respeito da clínica proporciona mais conhecimento a mim enquanto profissional e proporciona que pessoas carentes tenham acesso a serviço veterinário de qualidade.

O estágio curricular com certeza foi uma etapa importante da minha vida e carreira, pois, serviu como um divisor de águas na minha vida, ao me mostrar onde se distingue a realidade na prática daquela vivenciada em sala de aula.

## 8. REFERÊNCIAS

ARIZA, P. C. **Epidemiologia da urolitíase em cães e gatos.** (Programa de Pós-Graduação em Ciência Animal) – Universidade Federal de Goiás. Gôiana, p. 41. 2012

ARIZA, P. C. et. al, Tratamento da urolitíase em cães e gatos: abordagens não cirúrgicas. **Centro Científico Conhecer**, 2016. Disponível em: <<http://www.conhecer.org.br/enciclop/2016a/agrarias/tratamento.pdf>> Acesso em: 18 fev. 2021

DEL ANGEL-CARAZA J., DIEZ-PRIETO I., PÉREZ-GARCÍA C.C. & GARCÍA-RODRÍGUEZ M.B. 2010. Composition of lower urinary tract stones in canines in Mexico City. *Urol. Res.* 38:201-204. Disponível em: <[https://www.scielo.br/scielo.php?script=sci\\_nlinks&ref=000078&pid=S0100-736X201200030001200002&lng=en](https://www.scielo.br/scielo.php?script=sci_nlinks&ref=000078&pid=S0100-736X201200030001200002&lng=en)> Acesso em: 21 fev. 2021

FERRAZ, M. L. et. al, Urolitíase em cão da raça pug. **Pubvet**, 2020. Disponível em: <http://www.pubvet.com.br/uploads/60167c4254106499dd0c28217fe6234e.pdf> Acesso em: 14 fev. 2021.

FILHO, E. F. S. et. al, Urolitíase canina. **Centro Científico Conhecer**, 2013. Disponível em: <https://www.conhecer.org.br/enciclop/2013b/CIENCIAS%20AGRARIAS/UROLITIAS E.pdf> . Acesso em: 14 fev. 2021.

FOSSUM, T. H. **Cirurgia de pequenos animais.** 4. Ed. Elsevier medicina brasil - txt, 2014.

GRAUER, G.F. **Urinary tract disorders.** In: NELSON, R. W.; COUTO, C. G. Small animal internal medicine. Missouri: Mosby, 2003. ed. 3, p. 568-659.

GOMES, Veridiane et al. UROLITÍASE EM CANINOS E FELINOS: POSSIBILIDADES TERAPÊUTICAS. **ENCICLOPÉDIA BIOSFERA**, v. 16, n. 29, 2019.

HOUSTON D.M., MOORE A.E.P., FAVRIN M.G. & HOFF B. 2004. Canine urolithiasis: a look at over 16,000 urolith submissions to the Canadian Veterinary Urolith Centre from February 1998 to April 2003. *Can. Vet. J.* 45:225-230. Disponível em: <[https://www.scielo.br/scielo.php?script=sci\\_nlinks&ref=000088&pid=S0100-736X201200030001200007&lng=en](https://www.scielo.br/scielo.php?script=sci_nlinks&ref=000088&pid=S0100-736X201200030001200007&lng=en)> Acesso em: 21 fev. 2021

HOUSTON D.M., ANDREW E.P. & MOORE A.E.P. 2009. Canine and feline urolithiasis: Examination of over 50,000 urolith submissions to the Canadian Veterinary Urolith Centre from 1998 to 2008. *Can. Vet. J.* 50:1263-1268. Disponível em: <[https://www.scielo.br/scielo.php?script=sci\\_nlinks&ref=000090&pid=S0100-736X201200030001200008&lng=en](https://www.scielo.br/scielo.php?script=sci_nlinks&ref=000090&pid=S0100-736X201200030001200008&lng=en)> Acesso em 20 fev. 2021

JERICÓ, M.M.; NETO, A.P.J.; KOGIKA, M.M. **Tratado de Medicina Interna de Cães e Gatos**. 1. Ed. Rio de Janeiro: Roca, 2015.

LOPES, S. T. A. et. al, **Manual de Patologia Clínica Veterinária**. 3. Ed. 2007

LUNARDI, Virgínia Bocorny–Msc; DO BRASIL, Luterana. Imagem radiográfica, ultrasonográfica e por tomografia computadorizada de cálculos vesicais de estruvita em um cão (relato de caso). **Revista Veterinária em Foco**, v. 92425, p. 65.

MAGALHÃES, F. A. **Urolitíase em cães**. Monografia (Graduação em Medicina Veterinária) – Universidade Federal do Rio Grande do Sul. Porto Alegre. p. 55. 2013.

MARKWELL, P. J.; STEVENSON, A. E. Tratamiento dietético de la urolitiasis canina. *Waltham Focus*, v. 10, n. 1, p. 10-13, 2000.

OSBORNE, C. A.; BARTGES, J. W.; LULICH, J. P.; POLZIN, D. J.; ALLEN, T. A. Canine urolithiasis. In: HAND, M.S.; TATCHER, C.D.; REMILLARD, R.L.; ROUDEBUSH, P. *Small animal clinical nutrition*. Missouri: Mark Morris Institute, 2000. ed. 4, p.605-688.

OSBORNE C.A., LULICH J.P., KRUGER J.M., ULRICH L.K. & KOEHLER L.A. 2008. Analysis of 451,891 canine uroliths, feline uroliths, and feline urethral plugs from 1981 to 2007: Perspectives from the Minnesota Urolith Center. *Vet. Clin. Small Anim.* 39:183-197. Disponível em:

<[https://www.scielo.br/scielo.php?script=sci\\_nlinks&ref=000108&pid=S0100-736X201200030001200017&lng=en](https://www.scielo.br/scielo.php?script=sci_nlinks&ref=000108&pid=S0100-736X201200030001200017&lng=en)> Acesso em: 19 fev. 2021

PICAVET P., DETILLEUX J., VERSCHUREN S., SPARKES A., LULICH J., OSBORNE C., ISTASSE L. & DIEZ M. 2007. Analysis of 4,495 canine and feline uroliths in the Benelux: A retrospective study, 1994-2004. *J. Anim. Physiol. Anim. Nutr.* 91:247-251 Disponível em:

<[https://www.scielo.br/scielo.php?script=sci\\_nlinks&ref=000112&pid=S0100-736X201200030001200019&lng=en](https://www.scielo.br/scielo.php?script=sci_nlinks&ref=000112&pid=S0100-736X201200030001200019&lng=en)> Acesso em: 18 fev. 2021

ROGERS K.D., JONES B., ROBERTS L., RICH M., MONTALTO N. & SOPHIE BECKETT 2011. Composition of uroliths in small domestic animals in the United Kingdom. *Vet. J.* 188:228-230. Disponível em:

<[https://www.scielo.br/scielo.php?script=sci\\_nlinks&ref=000114&pid=S0100-736X201200030001200020&lng=en](https://www.scielo.br/scielo.php?script=sci_nlinks&ref=000114&pid=S0100-736X201200030001200020&lng=en)> Acesso em 20 fev. 2021

ROGERS K.D., JONES B., ROBERTS L., RICH M., MONTALTO N. & SOPHIE BECKETT 2011. Composition of uroliths in small domestic animals in the United Kingdom. *Vet. J.* 188:228-230. Disponível em:

<[https://www.scielo.br/scielo.php?script=sci\\_nlinks&ref=000114&pid=S0100-736X201200030001200020&lng=en](https://www.scielo.br/scielo.php?script=sci_nlinks&ref=000114&pid=S0100-736X201200030001200020&lng=en)> Acesso em 20 fev. 2021

**SANDOZ DO BRASIL INDÚSTRIA FARMACÊUTICA LTDA.** Doxuran® (mesilato de doxazosina) – **VP06**. Cambé-PR: Sandoz do Brasil Indústria Farmacêutica Ltda.,2016, 9p.